ISSN 2013-1186

NÚMERO
46
ABRIL
2022



NEUROLOGIA CATALANA

BUTLLETÍ DE LA SOCIETAT CATALANA DE NEUROLOGIA

L'Acadèmia

Societat Catalana de Neurologia

FUNDACIÓ SOCIETAT CATALANA DE NEUROLOGIA

SUMARI

1.	Editorial	4
2.	La controvèrsia: Cal fer una ressonància magnètica cranial en tots els pacients amb diagnòstic de Cefalea en agrupaments (CA)?	5
3.	En el punt de mira: *Continuous vs Routine Electroencephalogram in Critically Ill Adults With Altered Consciousness and No Recent Seizure*	9
4.	Article de revisió: Esclerosi múltiple i virus d'Epstein-Barr: una relació causal o casual?	11
5.	Entrevista: Dra. Natàlia Mas Sala	16
6.	Neurologia catalana al món	18
7.	Notícies	36
8.	In memoriam: Dra. Isabel Illa Sendra	38
9.	L'espai del resident	39
10.	El racó literari	43
11.	Històries de la història de la neurologia: Primera representació artística catalana d'experiència fora del cos i d'autoscòpia	46
12.	El Català Neurològic és fàcil	48
13.	Neuro art	49
14.	Repte en imatge clínica	52

MEMBRES D'HONOR

Dr. Josep Mª Aragonés Ollé
Dr. Lluís Barraquer-Bordas
Dr. Agustí Codina Puiggrós
Dr. Emilio Fernández-Álvarez
Dr. Josep Mª Grau-Veciana
Dr. Vladimir Hachinski
Dr. Jun Kimura
Dr. Romà Massot Punyet
Dr. Lluís Montserrat Obiols
Dr. Joan Obach Tuca
Dr. Carlos Oliveras de la Riva
Dr. Jaume Peres-Serra
Dr. Adolf Pou-Serradell
Dr. Ciril Rozman
Dr. Feliu Titus Albareda
Dr. Eduard Tolosa Sarró
Dr. Francesc Graus Ribas

JUNTA DIRECTIVA

President
Dr. Yaroslau Compta

Vicepresidenta
Dra. Elvira Munteis

Secretaria
Dra. Alicia Garrido

Tresorera
Dra. Ana Tercero

Vocal
Dra. Carmen Tur

Vocal
Dr. Victor Obach

COMITÈ EDITORIAL

Dres. Elvira Munteis i Carmen Tur Editores en Cap
Dr. Adrià Arboix
Dr. Oriol de Fàbregues
Sra. M. Antònia Julià Berruezo
Dr. Pol Camps Grup Vascular
Dra. Yolanda Blanco Grup Esclerosi Múltiple
Dr. Francisco José Gil Grup Epilèpsia
Dr. Joan Bello Grup Cognició i Conducta
Dra. Aida Alejaldre Grup Neuromuscular
Dr. Jordi Sanahuja Grup Cefalees
Dra. Mariateresa Buongiorno Grup Trastorns Moviment
Dr. Andreu Vilaseca Grup Residents
Dr. Karol Uscamaita Grup Trastorns del Son

GRUPS D'ESTUDI

MALALTIES VASCULARS CEREBRALS
Dr. Pol Camps Coordinador
Dr. Manuel Gómez-Choco Secretari

CEFALEES
Dr. Jordi Sanahuja Coordinador
Dra. Marta Torres Secretària

ESCLEROSI MÚLTIPLE
Dra. Yolanda Blanco Coordinadora
Dra. Ester Moral Secretària

TRASTORNS DEL MOVIMENT
Dra. Mariateresa Buongiorno Coordinadora
Dra. Claustre Pont Secretària

COGNICIÓ I CONDUCTA
Dr. Joan Bello Coordinador
Dra. M. Dolores López Villegas Secretària

EPILÈPSIA
Dr. Francisco José Gil Coordinador
Dr. Jordi Ciurans Secretari

NEUROMUSCULAR
Dra. Aida Alejaldre Coordinadora
Dra. Maria Salvadó Secretària

RESIDENTS
Dr. Andreu Vilaseca Coordinador
Dr. Roger Collet Secretari

TRASTORNS DEL SON
Dr. Karol Uscamaita Coordinador
Dr. Carles Gaig Secretari

SECRETARIA TÈCNICA

Rosa Roda / Mireia Cañadas **Suport Serveis**
butlletiscn@suportserveis.com - scn@suportserveis.com - www.scneurologia.cat - twitter: @SCatalanaNeuro
Carrer Calvet 30, 08021 Barcelona - T. 93 201 75 71 - M. 600 50 59 22

EDITORIAL

Dra. Elvira Munteis
Editora en cap
Vicepresidenta de l'SCN

Dra. Carmen Tur
Editora en cap
Vocal de l'SCN

Dr. Yaroslau Compta
President de l'SCN

Benvolgudes sòcies,
Benvolguts socis,

Ens retrobem de nou amb el primer número del Butlletí d'aquest 2022, un any en què sembla que per fi podrem dir adéu a la pandèmia.

Voldríem començar aquesta editorial agraint la col·laboració dels Grups d'Estudi en l'edició de la nostra revista. Fa un any, amb la Dra. Asunción Àvila us vàrem proposar col·laborar de forma rotatòria en les seccions de la controvèrsia, article de revisió i en el punt de mira, i la resposta ha estat extraordinària. Ha estat un any en el qual hem gaudit d'aportacions d'alt nivell científic per part de tots vosaltres. És un veritable plaer treballar conjuntament i desitgem que puguem continuar comptant amb la vostra col·laboració.

Estenem també aquest agraïment al Grup de Residents que participen en les seccions del cas clínic i el repte neurològic per fer-nos retrobar la curiositat inherent als primers anys de residència.

En aquesta edició comptem amb la controvèrsia a càrrec del Grup de Cefalees, on se'ns planteja la necessitat o no de fer una ressonància magnètica en la cefalea per agrupaments. En l'article de revisió un tema que ha estat motiu de notícies en la premsa escrita d'aquests últims mesos , la relació del virus d'Ebstein Bar i l'esclerosi múltiple. I el Grup d'Epilèpsia ens comenta l'article de Rosseti et all, sobre la utilitat de l'EEG rutinari en el diagnòstic de l'epilèpsia.

En aquesta ocasió en l'entrevista podem conèixer una mica més la Dra. Natàlia Mas, cap de servei de neurologia de l'Hospital de Manresa.

Així com donar una ullada a l'aportació científica catalana a la neurologia del món d'aquests últims mesos, conèixer la resolució del cas clínic per part dels joves neuròlegs de la Societat, que ens plantegen així mateix un nou repte d'imatge.

No ens oblidem pas el vessant cultural de la nostra revista, representada aquest cop pels poemes de Dolors Miquel, Tomàs Garcés i J.M. Boix i Selva, tres grans poetes de la nostra literatura amb estils ben diferents i que segur ens despertaran emocions i sentiments contradictoris.

En l'apartat històric es fa palès com es poden trobar representacions pictòriques de patologies ben poc freqüents com l'autoscòpia, "l'experiència fora del cos".

En tot aquest temps de pandèmia tots ens hem anat adaptant, i també la nostra llengua, així ho demostra el diccionari en línia de la COVID-19 que ens permet conèixer tots els termes relacionats amb la pandèmia.

En la secció de Neuroart,a la que us animem a participar,en aquest butlletí podem gaudir de l'art del dibuix a càrrec de les doctores Silvia Susín i Isabel Estragués.

No voldríem però acabar aquest butlletí sense un record especial per la Dra Isabel Illa, que ens ha deixat aquest mes de març i a qui als seus companys de l'Hospital de Sant Pau dediquen unes sentides paraules.

També volem donar el suport al poble ucraïnès, i fer-los arribar tot el nostre escalf i molt especialment al president de la Junta el Dr. Yaroslau Compta Hirnyj.

Desitgem que gaudiu d'aquest número del butlletí i esperem poder veure'ns a principis de maig en la nostra reunió Anual.

Una forta abraçada,

Dra. Elvira Munteis i Dra. Carmen Tur
Editores del Butlletí Neurologia Catalana

Dr. Yaroslau Compta
President SCN

LA CONTROVÈRSIA

SI Cal fer una ressonància magnètica cranial en tots els pacients amb diagnòstic de Cefalea en agrupaments (CA)?

Dra. Natàlia Mas Sala
Servei de neurologia
Fundació Althaia
Manresa

La cefalea en agrupaments és el subtipus de cefalea trigemin autonòmica més freqüent. La localització més típica en aproximadament un 70% dels casos és retro-orbitària, però pot ser peri-orbitària, temporal o inclús occipital. Afecta adults joves i predominantment al sexe masculí i es presenta en forma de cefalea intensa, unilateral i de curta duració (15 a 180 min) i de forma periòdica (1 atac cada dos dies o fins a 8 en un dia). El dolor sol iniciar de forma abrupta sense previ avís tot i que alguns pacients descriuen una sensació prodròmica prèvia. La inquietud psicomotriu concomitant, el comportament circadiari i el predomini nocturn dels atacs són trets també característics.

Al tractar-se d'una cefalea primària el diagnòstic és clínic i cal que el pacient compleixi els criteris diagnòstics de la Classificació Internacional de Cefalees (CIC-3) que inclouen les característiques clíniques esmentades prèviament destacant en el darrer punt dels criteris *"El quadre clínic no es pot atribuir a un altre procés"*. La majoria de guies i de societats científiques recomanen en l'actualitat la realització d'una prova de neuroimatge (preferiblement ressonància magnètica) per descartar amb seguretat aquells casos de cefalea en agrupaments simptomàtica (secundàries a una lesió intracranial). En els darrers anys però, s'han publicat alguns treballs que pretenen buscar criteris per establir quins pacients amb aquest quadre clínic requereixen la realització d'una neuroimatge; en un treball publicat l'any 2021 pel grup de *Pascual J et al*[1] es proposa en les conclusions que en aquells pacients que compleixen criteris diagnòstics estrictes de cefalea en agrupaments d'acord amb la CIC-3 no seria necessària la realització d'una neuroimatge.

Si ens basem en el què recomanen actualment les guies de Cefalees de la societat Catalana[2] i Espanyola de neurologia[3] en ambdós casos s'aconsella realitzar un estudi de neuroimatge (preferiblement ressonància magnètica) en tots els pacients afectats de cefalea en agrupaments. A més a més valoren la necessitat de complementar-ho a vegades amb estudis angiogràfics i/o seqüències hipofisàries. Per altra banda, l'existència de signes d'alarma en un pacient amb cefalea és un motiu d'indicació de neuroimatge per tal de descartar una causa secundària, no obstant si som estrictes algunes cefalees primàries en el seu debut presenten algun signe d'alarma i no sempre es fa una neuroimatge. Podríem discutir la utilitat dels criteris d'alarma i la seva correlació amb la detecció de cefalees secundàries, però això donaria probablement per una altra controvèrsia.

Si analitzem la cefalea en agrupaments des del punt de vista dels criteris d'alarma (SNOOP10)[4] en un primer episodi de cefalea en agrupaments el pacient podria complir diferents criteris d'alarma com és la presència de símptomes autonòmics unilaterals, el fet que la cefalea desperti a la nit, la localització unilateral del dolor i/o la presència d'alguna anormalitat a l'exploració (ptosi, miosi... durant els atacs). Qui ens pot assegurar, per tant, que no estem davant d'una cefalea secundària?

Una de les revisions més extenses sobre casos de cefalea en agrupaments secundàries és d'origen xinès realitzat per *Ru-Jin Long et al* i publicat al maig del 2021[5] en ell s'analitzen un total de 73 publicacions (77 casos). Malgrat apunten a que l'anormalitat en l'exploració neurològica, l'edat tardana d'inici i els símptomes atípics ens haurien de fer pensar en una causa secundària l'article finalment recomana la realització de neuroimatge (preferiblement ressonància magnètica) valorant la possibilitat d'incloure seqüències angiogràfiques i/o contrast així com posant el focus d'atenció en la regió sinusal, ocular i hipofisària donat que alguns casos secundaris poden imitar la forma clàssica (primària) de cefalea en agrupaments; també destaquen que els casos secundaris podrien respondre al tractament d'elecció de la cefalea en agrupaments primària i, per tant, la resposta al tractament no és un fet específic de les primàries. Dins de les causes secundàries més freqüents destaquen la patologia vascular (n=29) essent la dissecció de l'artèria caròtida la més freqüent (n=11), la patologia tumoral (n=25) sobretot de tumors de la regió hipofisària (n=8) i finalment la patologia inflamatòria (n=21) predominantment els quadres de sinusitis (n=13); l'article també inclou 2 casos descrits secundaris a hipertensió intracranial idiopàtica. Respecte dades epidemiològiques 60 pacients són homes i 17 dones; un total de 56 pacients presenten atacs de la mateixa duració 15-180min que els descrits en la cefalea en agrupaments primaris. En relació a la localització és periorbitària en 47 pacients, temporal en 23 i supraorbitària en 16 . Un 94% presenten símptomes autonòmics.

Una altra revisió de *Leopoldine A et* al 2009[6] inclou pacients que presenten símptomes típics de cefalea en agrupaments, però amb lesió estructural a la ressonància i que milloren amb el tractament de la lesió subjacent o en cas de tumors hipofisaris amb el tractament farmacològic

d'aquests; evidentment, hi ha limitacions en aquestes revisions i estudis perquè sovint és difícil d'assegurar si han millorat per la pròpia fluctuació de la malaltia o es tracta d'una resolució permanent, alguns dels casos però, disposen de seguiment a llarg termini sense que el pacient hagi presentat nous atacs. L'article també destaca la dificultat que suposa que algunes cefalees en agrupaments secundàries a lesió intracranial es presenten de forma episòdica amb característiques clíniques similars a les primàries i torna a assenyalar que moltes responen als tractaments farmacològics clàssics de la cefalea en agrupaments; aquest fet ha suposat que en molts articles es recomani la realització de neuroimatge en tots els pacients amb cefalea en agrupaments[7,8].

Finalment, en una revisió d'*Edvardsson B* del 2014 de 63 pacients[9] amb cefalea en agrupaments secundària destaca el retard en el diagnòstic des de l'inici de la clínica fins a la troballa de la lesió intracranial (en alguns casos fins a 4 anys) amb les conseqüències pertinents. En aquest conclouen la necessitat d'estudis prospectius per identificar la prevalença exacta de la cefalea en agrupaments simptomàtica.

Alguns articles[6] proposen que els símptomes disautonòmics són secundaris a l'afectació de fibres parasimpàtiques a nivell del tercer parell cranial o el tracte simpàtic i que el dolor estaria justificat per l'afectació del nervi trigemin. Més difícil es fa explicar el caràcter episòdic d'algunes cefalees en agrupaments secundàries; una de les hipòtesis en el cas de les causades per dissecció arterial són els canvis de pressió arterial que podrien condicionar progressió de l'alteració vascular i també podrien justificar la resposta a fàrmacs com el verapamil; altres hipòtesis plantejades serien que les lesions estructurals poguessin causar un desequilibri autonòmic resultant en fluctuacions periòdiques en l'activitat del sistema nerviós autonòmic.

Un dels objectius de tots els que ens dediquem al camp de les cefalees és que no se'ns escapin les cefalees secundàries potencialment greus; ja hem vist que algunes cefalees en agrupaments secundàries imiten clínicament a les formes clàssiques i responen als mateixos tractaments, però, en canvi, poden estar relacionades amb una patologia estructural potencialment greu.

Malgrat el cost benefici de realitzar una ressonància a tots els casos de cefalea en agrupaments sembla elevat el fet de no realitzar-la en alguns casos simptomàtics o d'endarrerir el diagnòstic d'una cefalea secundària podria tenir repercussions greus pel pacient.

De moment les guies de les societats científiques continuen recomanant la realització de ressonància magnètica en pacients amb primer episodi suggestiu de cefalea en agrupaments; els articles revisats fan especial èmfasi en valorar a més a més la necessitat d'ampliar l'estudi amb seqüències hipofisàries i estudis angiogràfics individualitzant cada cas i focalitzant l'atenció en les estructures paranasals, intraorbitàries així com de vasos intracranials i/o cervicals.

BIBLIOGRAFIA

(1) Is conventional brain MRI useful for the diagnosis of cluster headache in patients who meet ICHD-3 criteria? Experience in three hospitals in Spain. Sara Pérez-Pereda et al. J.Neurol Sci 2021 (online ahead of print).

(2) Guia de diagnòstic i tractament de la cefalea. Societat Catalana de Neurologia. Actualització del 2019.

(3) Manual de Práctica Clínica en Cefaleas. Recomendaciones diagnóstico-terapéuticas de la SEN 2020.

(4) Red and Orange flags for secondary headaches in clinical practice. Thien Phu Do et al. Neurology. January 15, 2019; 93 (3): 134-144.

(5) Cluster headache due to structural lesions:A systematic review of published cases. Ru-Jin Long et al. World Journal of Clinical Cases. May 16, 2021; 9 (14): 3294-3307.

(6) Neuroimaging in trigeminal autonomic cephalalgias: when, how, and of what? Leopoldine A. et al. Current Opinion in Neurology 2009; 22:247-253.

(7) Trigeminal autonomic cephalalgias because of structural leions: a review of 31 cases. Favier I et al. Arch Neurol 2007 Jan;64(1):25-31.

(8) Cluster-like headache. A comprehensive reappraisal. Mainardi F et al. Cephalalgia 2010 Apr;30(4):399-412.

(9) Symtpomatic cluster headache: a review of 63 cases. Edvardsson B. SpringerPlus. 2014 Feb 3;3:64.

LA CONTROVÈRSIA

NO Cal fer una ressonància magnètica cranial en tots els pacients amb diagnòstic de Cefalea en agrupaments (CA)?

Dra. Clara Naima Marzal Espí
Servei de neurologia
Fundació Hospital Sant Joan de Déu
Martorell

El diagnòstic de CA a la pràctica es basa en criteris clínics. Segons els criteris de la Classificació Internacional de Cefalees (ICHD-3), es requereix l'aparició de com a mínim 5 episodis o crisis de dolor estrictament unilateral de localització orbitària, supraorbitària i/o temporal, d'intensitat greu o molt greu, amb una duració de 15-180 minuts sense tractament, amb almenys un símptoma o signe trigemin-autonòmic ipsilateral al dolor i/o inquietud o agitació associada. La freqüència de les crisis varia entre un cop cada dos dies fins a vuit al dia. I, per últim, sense que hi hagi una millor explicació per cap altre diagnòstic de la ICHD-3[1]. Predomina en homes, amb una edat d'inici dels símptomes al voltant dels 30 anys i una prevalença estimada de 124/100000 habitants[2-4].

S'han descrit casos de CA secundàries a lesions estructurals, per la qual cosa, a diferència d'altres cefalees primàries com la migranya, encara es considera obligatòria la realització d'una ressonància magnètica (RMN) per descartar lesions subjacents que puguin generar símptomes similars[2-4]. No obstant això, ara com ara no disposem d'estudis suficients que donin suport a la rendibilitat de la ressonància magnètica a la CA. A més, les proves de neuroimatge poden detectar troballes incidentals sense importància clínica que poden generar ansietat i incertesa en el pacient i suposen una despesa innecessària. Cal que es plantegi, doncs, si realment cal sol·licitar-la d'entrada com a part del procés diagnòstic davant d'un pacient amb una CA típica.

En general, les sèries de casos i revisions publicades a la literatura se centren principalment a descriure aquells casos amb troballes a la ressonància, analitzant les característiques clíniques i radiològiques d'aquests pacients[5-9]. No obstant això, la freqüència real de CA simptomàtiques és desconeguda, i tampoc no disposem d'estudis que comparin la freqüència d'aquestes lesions en pacients amb CA respecte a voluntaris sans. Una de les lesions més descrites a la literatura són els adenomes hipofisaris i, en aquest sentit, un estudi recent de 376 pacients amb CA i RMN hipofisària mostra que la prevalença d'adenomes hipofisaris en pacients amb CA és similar a la de la població general, i conclou que no caldria fer aquest estudi d'entrada en pacients amb CA[9].

A la majoria de sèries descrites, els pacients amb CA simptomàtiques presentaven una simptomatologia atípica o una exploració neurològica anormal. Si bé també s'han descrit lesions estructurals en pacients que compleixen estrictament els criteris de la ICHD-3 per al diagnòstic de CR, s'ha intentat així descriure predictors clínics de CR secundàries, proposant-se els següents: una edat d'inici tardà, la presència d'anomalies a l'exploració física, dades clíniques atípiques com una durada de les crisis més prolongada o cefalea crònica, i l'absència de resposta al tractament mèdic convencional[6,8,10]. Entre les lesions estructurals reportades, les més freqüents són tumors pituïtaris i lesions vasculars, principalment aneurismes i disseccions carotídies. A la revisió d'E. Cittadini et al., la majoria de pacients presentaven, a més de les dades atípiques suggerides com a predictors, altres símptomes que feien sospitar una lesió estructural: alteracions visuals, galactorrea o atròfia testicular en el cas dels adenomes hipofisaris; síndrome d'Horner en el cas de dissecció carotídia, entre d'altres[6]. A l'última sèrie espanyola publicada per Pérez-Pereda et al., de 130 pacients, 49 pacients (el 37.7%) presentaven alteracions en la Ressonància i només 2 (l'1.5%) es van considerar simptomàtiques: un schwannoma del trigemin i un craniofaringioma. Això no obstant, aquests dos pacients presentaven característiques clíniques atípiques i retrospectivament es va considerar que no complien estrictament els criteris de la ICHD-3 de CA[11].

Finalment, a la majoria de sèries es fa una anàlisi descriptiva de les lesions trobades, però en general no hi ha criteris suficients per establir una relació causal entre la cefalea i la lesió. Calen dades addicionals com la resolució completa dels símptomes després de tractament mèdic o quirúrgic de la lesió sospitosa per confirmar la presumpció d'un cas secundari[2]. A la revisió duta a terme per E. Cittadini et al, descriuen resolució dels símptomes amb el tractament de la lesió subjacent, tot i que el període de seguiment és insuficient per treure'n conclusions determinants[6].

En conclusió, falten estudis prospectius per treure conclusions definitives que canviïn les guies a la CA. Tot i això, la impressió global és que la realització sistemàtica de RMN cerebral en pacients amb CA que compleixen els criteris clínics i no presenten dades atípiques, augmenten el risc de troballes incidentals que no canviïn el maneig del pacient. Els criteris clínics semblen altament predictius d'un origen primari de la cefalea, i la neuroimatge podria reservar-se per a aquells pacients amb dades atípiques com una edat d'inici tardana, una durada prolongada de crisi, anomalies a l'exploració neurològica o absència de resposta al tractament convencional.

BIBLIOGRAFIA

(1) Olesen J. Headache Classification Committee of the International Headache Society (IHS) The International Classification of Headache Disorders, 3rd edition. Cephalalgia. 2018;38(1):1–211.

(2) Lasaosa SS, Rosich PP. Manual de práctica clínica en cefaleas 2020. Sociedad Española de Neurología.

(3) Torres M. Diagnòstic i tractament de la cefalea. 2019; Societat catalana de Neurologia.

(4) Mitsikostas DD, Ashina M, Craven A, Diener HC, Goadsby PJ, Ferrari MD, et al. European headache federation consensus on technical investigation for primary headache disorders. J Headache Pain [Internet]. 2015;17(1):1–8. Available from: http://dx.doi.org/10.1186/s10194-016-0596-y.

(5) Favier I HJFM. Favier2008. Curr Pain Headache Rep. 2008;12:128–31.

(6) Cittadini E, Matharu MS. Symptomatic trigeminal autonomic cephalalgias. Neurologist. 2009;15(6):305–12.

(7) Edvardsson B. Symptomatic cluster headache: A review of 63 cases. Springerplus. 2014;3(1):1–8.

(8) Wilbrink LA, Ferrari MD, Kruit MC, Haan J. Neuroimaging in trigeminal autonomic cephalgias: When, how, and of what? Curr Opin Neurol. 2009;22(3):247–53.

(9) Grangeon L, O'Connor E, Danno D, Ngoc TMP, Cheema S, Tronvik E, et al. Is pituitary MRI screening necessary in cluster headache? Cephalalgia. 2021;41(7):779–88.

(10) Burish MJ, Rozen TD. Trigeminal Autonomic Cephalalgias. Neurol Clin. 2019;37(4):847–69.

(11) Pérez-Pereda S, Madera J, González-Quintanilla V, Drake-Pérez M, Marzal Espí CN, Serrano Munuera C, et al. Is conventional brain MRI useful for the diagnosis of cluster headache in patients who meet ICHD-3 criteria? Experience in three hospitals in Spain. J Neurol Sci. 2022;434(November 2021).

Comentari sobre...

Continuous vs Routine Electroencephalogram in Critically Ill Adults With Altered Consciousness and No Recent Seizure

Rossetti AO, Schindler K, Sutter R, Rüegg S, Zubler F, Novy J, Oddo M, Warpelin-Decrausaz L, Alvarez V.

JAMA Neurol. 2020 Oct 1;77(10):1225-1232

Dr. Jordi Ciurans
Servei de Neurologia
Hospital General de Granollers
Barcelona

L'electroencefalograma continuat (EEGc) detecta crisis epilèptiques i estat epilèptic de forma més eficient que l'electroencefalograma de rutina (EEGr). Estudis previs van observar que en pacients sotmesos a EEGc a l'UCI neurològica, en el 18-34% es va observar presència de crisis epilèptiques no convulsives i el 10% estaven en estat epilèptic no convulsiu; mentre que en pacients en coma de causa desconeguda a l'UCI mèdica s'observà que un 8% estaven en estat epilèptic no convulsiu[1]. La Societat Europea de Medicina Intensiva (ESICM) i la Societat Americana de Neurofisiologia Clínica (ASCN) recomanen la pràctica d'un EEGc en pacients crítics amb alteració del nivell de consciència. No obstant, fins el 2020 no hi havia una evidència científica robusta que donés suport a l'ús d'EEGc en aquest tipus de pacients.

Hi ha estudis, generalment de baixa evidència científica, amb conclusions contràries respecte de l'associació de l'EEGc i un millor pronòstic en pacients amb alteració del nivell de consciència. Per avaluar si l'EEGc s'associa a una menor mortalitat en aquest tipus de pacients es va crear l'assaig clínic aleatoritzat CERTA (*Continous EEG Randomized Trial in Adults*)[2].

Es van incloure pacients adults ingressats a una Unitat de Cures Intensives (UCI) amb una alteració del nivell de consciència (GCS<12, FOUR <13), excloent pacients en tractament pal·liatiu, pacients amb crisis epilèptiques recents (darreres 36 hores) o estat epilèptic recent (darreres 96 hores). Es van aleatoritzar a grup EEGc (registre EEG de 30-48 hores) i grup EEGr (dos EEG de 20-30 minuts en 48 hores, no repetits el mateix dia). Es van recollir variables demogràfiques, estat funcional previ amb l'escala de Rankin modificada (mRS), comorbiditats basals amb l'índex de comorbiditat de Charlson (CCI) i variables electroencefalogràfiques (crisis (≥10segons), estat epilèptic (≥5minuts) i descàrregues periòdiques o rítmiques (troballes del conegut com *ictal-interictal continuum*)). El resultat primari va ser la mortalitat als 6 mesos. Dins dels resultats secundaris es va incloure, entre altres, el pronòstic funcional (mRS) i el pronòstic neurològic (*Cerebral Performance Category* o CPC) als 6 mesos.

Per a l'anàlisi, es va incloure 182 subjectes per cada grup. Les característiques basals de la mostra van ser equilibrades.

Als 6 mesos, no es van observar diferències en mortalitat entre ambdós grups. En aquest punt, tampoc es van observar diferències en el pronòstic neurològic (CPC), mentre que es va observar una millor evolució en l'estat funcional (mRS) en pacients en el grup EEGr. L'EEGc va detectar amb més freqüència troballes de l'*ictal-interictal continuum* (descàrregues periòdiques o rítmiques), crisis epilèptiques i estat epilèptic. La modificació del tractament va ser més freqüent en el grup EEGc. Cal destacar que en pacients amb encefalopatia hipòxico-isquèmica, l'EEGc no va escurçar el temps fins la mort dels pacients (en un intent d'avaluar si l'EEGc ajuda a limitar l'esforç terapèutic).

Una anàlisi posterior va mostrar que, en pacients del grup EEGc, la presència de fusos del son i la continuïtat del ritme de base s'associaven a un millor pronòstic. En el global de pacients (EEGr i EEGc), una edat major, l'estat epilèptic, les descàrregues periòdiques lateralitzades (LPDs) i un ritme de base alentit, arreactiu i no continuat es van correlacionar amb mal pronòstic funcional i major mortalitat; per altra banda, un ritme de base alfa, continuat i reactiu, així com la presència d'una activitat delta rítmica generalitzada (GRDA) es van correlacionar amb bon pronòstic funcional i major supervivència[3]. D'aquestes associacions, cal destacar que l'existent entre LPDs i activitat ictal i pitjor pronòstic ja havia estat descrita, així com la manca de correlació entre

Comentari sobre...

GRDA i crisis epilèptiques. No obstant, mai s'havia descrit una relació entre GRDA i un millor pronòstic[4-6].

Per tant, l'assaig clínic aleatoritzat CERTA demostra que l'EEGc no influeix en la mortalitat dels pacients adults en estat crític i alteració del nivell de consciència, però aquesta tècnica té una major capacitat de detectar activitat epileptiforme ictal i interictal i de permetre modificacions de tractament.

Algunes de les febleses de l'estudi citat són que la durada del registre EEG en el grup EEGc va ser curta (mediana de 32 hores) i que es van incloure pacients amb encefalopatia hipòxica-isquèmica (entitat associada amb una mortalitat del 50%).

Amb tot, es pot concloure que l'EEG de rutina repetit és una eina acceptable per avaluar els pacients adults crítics amb alteració del nivell de consciència, sobretot en centres amb recursos limitats.

BIBLIOGRAFIA

(1) Kurtz P, Hanafy KA, Claassen J. Continuous EEG monitoring: is it ready for prime time? Curr Opin Crit Care. 2009 Apr;15(2):99-109. DOI: 10.1097/MCC.0b013e3283294947.

(2) Rossetti AO, Schindler K, Sutter R, et al. Continuous vs Routine Electroencephalogram in Critically Ill Adults With Altered Consciousness and No Recent Seizure. JAMA Neurol. 2020 Oct 1;77(10):1225-1232. DOI: 10.1001/jamaneurol.2020.2264.

(3) Beuchat I, Rossetti AO, Novy J et al. Continuous Versus Routine Standardized Electroencephalogram for Outcome Prediction in Critically Ill Adults: Analysis From a Randomized Trial. Crit Care Med 2022 Feb 1;50(2):329-334. DOI: 10.1097/CCM.0000000000005311.

(4) Husari KS, Johnson EL, Ritzil EK. Acute and Long-Term Outcomes of Lateralized Rhythmic Delta Activity (LRDA) Versus Lateralized Periodic Discharges (LPDs) in Critically Ill Patients. Neurocrit Care. 2021 Feb;34(1):201-208. DOI: 10.1007/s12028-020-01017-y.

(5) Johnson EL, Kaplan PW. Population of the ictal-interictal zone: The significance of periodic and rhythmic activity. Clin Neurophysiol Pract. 2017 May 26;2:107-118. DOI: 10.1016/j.cnp.2017.05.001.

(6) Rodriguez Ruiz A, Vlachy J, Lee JW et al. Association of Periodic and Rhythmic Electroencephalographic Patterns With Seizures in Critically Ill Patients. JAMA Neurol. 2017 Feb 1;74(2):181-188. DOI: 10.1001/jamaneurol.2016.4990.

Esclerosi múltiple i virus d'Epstein-Barr: una relació causal o casual?

Dr. Jose Enrique Martínez Rodríguez
Servei de Neurologia, Grup de Neuroimmunologia
Parc de Salut Mar, IMIM
Barcelona

L'esclerosi múltiple (EM) és una malaltia autoimmune del sistema nerviós central (SNC) on s'uneixen aspectes inflamatoris i neurodegeneratius. L'EM és una malaltia complexa, i com a tal, no és deguda a una única causa simple, sinó que es relaciona amb una predisposició genètica a desenvolupar fenòmens d'autoimmunitat interaccionant amb diversos factors ambientals, entre els quals destaca la infecció crònica per virus d'Epstein -Barr (VEB) (Bar-Or 2020). La relació d'aquest virus amb l'EM, així com amb altres processos autoimmunes com ara el lupus eritematós sistèmic, és ben coneguda des de fa dècades, i s'ha destacat en treballs recents el seu possible paper com a desencadenant de la malaltia. En aquest article, revisarem els aspectes més importants que involucren el VEB a la fisiopatologia de l'EM.

FACTORS AMBIENTALS I EM

Una de les característiques epidemiològiques de l'EM és la diferència de prevalença que hi ha en funció del gradient de latitud geogràfic. D'aquesta manera, els països nòrdics presenten una prevalença més gran que aquells situats propers a l'equador, observant una relació directa amb la latitud també a l'hemisferi sud (Ascherio 2007b). Aquestes troballes han estat interpretades com una possible influència d'una radiació solar menor i el conseqüent descens dels nivells de vitamina D en el desenvolupament d'EM. Tot i això, altres factors ambientals podrien estar implicats a augmentar el risc d'aquesta malaltia, com l'exposició a certs agents patògens. D'aquesta manera, la hipòtesi d'higiene, formulada per Strachan el 1989 per intentar explicar la incidència creixent de malalties al·lèrgiques, postula que l'exposició primerenca a la infància a certs agents microbians podria associar-se a un menor desenvolupament d'aquestes malalties, podent implicar una major adaptació o "entrenament" precoç del sistema immune (Strachan 1989). Posteriorment, la hipòtesi va ser reformulada com la hipòtesi dels "vells amics" (old-friends hypothesis) (Rook 2012), en què la manca d'exposició primerenca a la vida d'un individu a agents microbians amb què l'ésser humà ha conviscut durant milers d'anys d'evolució, pot comportar el desenvolupament de malalties autoimmunes quan l'agent microbià infecta l'individu en una edat més tardana, possiblement quan el sistema immune ja no és capaç de tolerar certs estímuls antigènics derivats d'una relació virus-hoste. És en aquest escenari on el VEB podria jugar un paper decisiu en el desenvolupament de l'EM.

El VEB és un gamma-herpesvirus (HHV-4) que estableix una infecció aguda que sol ser asimptomàtica a la majoria d'individus, però que pot ocasionar símptomes en alguns casos en forma de mononucleosi infecciosa, popularment coneguda com a malaltia del petó, sobretot quan l'individu és exposat per primera vegada al virus a més edat. Posteriorment, el VEB estableix una infecció crònica en subjectes infectats, infecció que és asimptomàtica en individus immunocompetents, romanent el virus de forma latent evadint el sistema immune usant com a reservori natural els limfòcits B memòria, i experimentant periòdicament reactivacions en passar el virus a cicle lític. En l'àmbit patològic, a més de l'EM, el VEB s'ha vist involucrat en la fisiopatologia d'altres malalties autoimmunes com ara el lupus eritematós sistèmic, l'artritis reumatoide i la síndrome de Sjögren. Així mateix, el VEB s'ha descrit relacionat amb l'etiologia d'algunes neoplàsies com ara el limfoma de Hodgkin, limfoma de Burkitt, i el carcinoma nasofaringi, podent tractar-se en aquests contextos d'un dèficit de control immune sobre la infecció viral.

EVIDÈNCIES QUE SUSTENTEN LA RELACIÓ DEL VEB AMB L'EM

Diversos estudis apunten el VEB com a un dels principals factors ambientals implicats en el desenvolupament d'EM. A continuació, es resumeixen les principals evidències científiques que donen suport a aquesta relació.

Evidències seroepidemiològiques

El VEB ha estat considerat com un factor desencadenant d'EM basat principalment en una pràctica seropositivitat universal en pacients amb EM (>99%), en contraposició amb una prevalença d'infecció del 90-95% a la població general (Ascherio 2001; Ascherio 2007a). De fet, la primoinfecció simptomàtica per VEB en forma de mononucleosi infecciosa augmenta el risc de desenvolupar EM (Thacker 2006), i més encara en individus portadors de l'al·lel HLA-DRB1*15, cosa que uniria la susceptibilitat genètica i els factors ambientals implicats en la malaltia (Nielsen 2009, Sundqvist 2012). Tanmateix, el risc de desenvolupar EM es veu incrementat en funció dels títols d'anticossos antiEBNA1 contra el VEB (Levin 2005).

Diversos treballs publicats a la dècada dels vuitanta van descriure per primer cop el fet d'una pràctica absència d'EM en subjectes seronegatius per al VEB (Ascherio

2008). Un estudi recent ha aprofundit el tema estudiant una població de més de 10 milions de militars nord-americans durant dues dècades (1993-2013), mitjançant la determinació de serologies en el moment del reclutament militar i de forma bianual durant el període de seguiment (Bjornevik 2022). En aquest estudi, 801 individus van desenvolupar EM en el temps de seguiment, entre els quals es van trobar 35 casos seronegatius per a VEB en el moment d'inclusió a la mostra, desenvolupant una seroconversió al VEB en 34 dels casos de forma prèvia al desenvolupament d'EM (97% de pacients); per contra, 107 controls van ser seronegatius per a VEB en el moment de la inclusió, desenvolupant seroconversió durant el seguiment el 57% de controls. Per tant, la seroconversió a VEB va augmentar el risc d'EM en 32 vegades i va implicar una important associació del virus amb el desenvolupament de la malaltia que sustenta els estudis previs sobre el tema. Certament, la primoinfecció per VEB va precedir una elevació de neurofilaments de cadena lleugera detectats en sèrum, un marcador potencial de dany al SNC a l'EM (Bjornevik 2022). En estudiar altres virus en aquest treball, no es va trobar associació amb l'EM, encara que és d'interès ressaltar el possible efecte protector del citomegalovirus en reduir el risc de desenvolupament d'EM, fet ja evidenciat prèviament en altres treballs (Waubant 2011).

Evidències immunològiques

Diversos estudis immunològics sustenten una resposta immune induïda pel VEB contra el SNC. S'ha descrit un augment de la població T específica contra l'antigen EBNA-1 del VEB en pacients amb EM (Lünemann 2006), així com una reactivitat creuada d'aquests limfòcits EBNA-1 específics contra antígens mielínics (Lünemann 2008). És a més a més el camp dels estudis immunològics on s'han trobat certes evidències que el VEB es podria relacionar no només amb el desenvolupament d'EM, sinó també amb un augment de l'activitat de la malaltia, tant en l'àmbit radiològic (Farrell 2009) com clínic en forma de brots (Angelini 2013), descrivint també alguns estudis un augment de resposta immune innata induïda pel VEB associat a una major activitat en lesions actives d'EM a l'SNC (Tzartos 2011). No obstant això, fins ara no hi ha evidències convincents que involucrin la càrrega viral del VEB ni els títols d'anticossos contra EBNA-1 o VCA en una activitat clínica i/o radiològica més gran.

Evidències patològiques

Alguns estudis han reportat la presència de cèl·lules B infectades pel VEB al cervell de pacients amb EM, així com la detecció de partícules virals tant en meninges com en substància blanca de formes progressives d'EM (Serafini 2007; Serafini 2019). Així i tot, altres autors no han pogut corroborar aquestes troballes, i aquestes evidències han estat controvertides fins ara (Lassmann 2011). En aquesta línia, es plantejaria la hipòtesi d'una reactivació de limfòcits B induïda pel VEB i la formació de centre germinals en meninges de pacients amb EM que podrien perpetuar una resposta autoimmune compartimentalitzada al SNC.

Evidències en models animals

Tot i que no hi ha estudis en models animals en què es pugui avaluar el VEB humà, s'ha investigat en micos marmoset la implicació del gamma herpesvirus CalHV3, anàleg al VEB humà, en el desenvolupament de malalties desmielinitzants. Tot i que es tractaria en aquest cas d'evidències indirectes, diversos treballs han demostrat que l'efecte de la depleció de limfòcits B es va associar a una reducció variable del virus CalHV3 en òrgans limfoides avaluada mitjançant la detecció de la càrrega viral del virus, cosa que podria guardar relació amb el mecanisme d'acció dels fàrmacs anti-CD20 a les malalties desmielinitzants (t´Hart 2013).

POTENCIALS MECANISMES IMPLICATS EN LA RELACIÓ VEB-EM

Els mecanismes pels quals el VEB pot contribuir al procés patològic de l'EM poden ser diversos i no mútuament excloents entre ells. Una de les principals hipòtesis que tracta d'explicar la implicació del virus a l'EM és la del mimetisme molecular, per la qual el VEB activaria clons de limfòcits T que reaccionarien de forma creuada contra antígens del SNC, induint una resposta immune creuada entre antígens del virus i antígens mielínics, desencadenant i cronificant una resposta autoimmune contra el SNC (Fujinami 1985). Altres estudis han descrit la inducció per part del VEB de l'expressió d'alfabeta-cristal·lí en limfòcits, desencadenant una resposta T CD4+ contra oligodendròcits (van Noort 2000). Addicionalment, alguns treballs han suggerit que el VEB podria induir una reactivació de retrovirus humans dins del SNC i fomentar així el procés inflamatori (Küry 2018).

Altres estudis han implicat la resposta humoral, descrivint la possibilitat que el VEB pugui induir la producció d'anticossos dirigits contra antígens del virus i la seva reactivitat creuada contra antígens mielínics (Dooely 2016; Tengwall 2019). En aquest sentit, un treball recentment publicat descriu la reactivitat d'anticossos clonals al LCR de pacients amb EM entre residus de la proteïna EBNA-1 del virus i la molècula d'adhesió glial GlialCAM (Lanz 2022), proteïna que és expressada majoritàriament per astròcits , detectant reactivitat en fins a un 25% de pacients amb EM, i sustentant la hipòtesi de mimetisme molecular com a possible mecanisme immunològic pel qual el VEB s'implicaria a l'etiologia de l'EM.

Com a mecanisme addicional, existiria també la possibilitat que el VEB provoqués danys col·laterals (bystander damage) al SNC en induir l'activació del sistema immune, hipòtesi sustentada per la inducció d'un dany a l'SNC mitjançat per una resposta antiviral contra cèl·lules infectades pel virus (Serafini 2007). En aquest punt és interessant recalcar el paper que els limfòcits B juguen en el desenvolupament d'EM, i la seva possible implicació com a reservori natural del VEB. L'EM s'ha considerat tradicionalment una malaltia autoimmune mediada per limfòcits T. No obstant això, en els darrers anys, les evidències proporcionades pels tractaments depletors de limfòcits B amb anticossos monoclonals anti-CD20 (Hauser 2017, Montalban 2017), han fet reconsiderar la implicació d'aquests limfòcits en la immunologia de la malaltia. A banda del paper d'aquests limfòcits en la producció d'anticossos, les cèl·lules B presenten un paper important en la coordinació del sistema immune, com ara la seva funció de presentació d'antígens (principals cèl·lules presentadores a baixes concentracions d'antigen),

així com la seva implicació en la producció de citocines proinflamatòries i antiinflamatòries i en la formació de teixit limfoide en meninges de pacients amb EM, principalment en formes progressives, sent aquest un teixit abundant en limfòcits B, els quals podrien mediar una resposta inflamatòria directament al si del SNC. En aquest context, el VEB podria estar perpetuant una població clonal de limfòcits B autoreactius que mediarien el procés autoimmune característic de l'EM. Addicionalment, un potencial error en el control de la infecció crònica per VEB per part de limfòcits T podria estar contribuint a una resposta autoimmune intervinguda per limfòcits B (Pender 2009; Pender 2017). Tots aquests processos serien controlats hipotèticament mitjançant teràpies amb anticossos monoclonals anti-CD20 que reduirien els nivells de limfòcits B memòria. No obstant això, els anticossos anti-CD20 no travessen significativament la barrera hematoencefàlica, suggerint que el seu efecte és intervingut a nivell perifèric modificant el sistema immune més que centralment al si del procés inflamatori, encara que queda actualment per demostrar el possible efecte d'aquestes teràpies al si del procés inflamatori, sobretot, de cara a reduir aspectes fisiopatològics relacionats amb la progressió de la malaltia.

RELACIÓ VEB-EM: IMPLICACIONS POTENCIALS A NIVELL TERAPÈUTIC

Almenys des d'un punt de vista hipotètic, la relació del VEB amb l'EM es podria abordar amb un objectiu terapèutic des de diversos angles. Una aproximació directa implicaria l'ús de fàrmacs antivirals amb l'objectiu de controlar la replicació del virus i la conseqüent activació del sistema immune. Tot i que, diversos estudis no han pogut demostrar eficàcia de fàrmacs antiherpètics o antiretrovirals a l'EM (Lycke 2017, Gold 2018). En aquest punt, és important recalcar que fàrmacs immunomoduladors habitualment usats a l'EM podrien contribuir al control de la infecció crònica per VEB, com ara l'interferó-beta (Comabella 2012) o la teriflunamida (Zivadinov 2019), a més del ja esmentat efecte de els anticossos anti-CD20.

Una altra aproximació terapèutica potencial seria el desenvolupament d'una vacunació contra el VEB (Smith 2015), però sense que s'hagi pogut desenvolupar fins ara. En aquest punt, aconseguir una vacunació efectiva contra un herpesvirus tan prevalent com el VEB pot esdevenir improbable quant a evitar la infecció, però amb possibilitats hipotètiques de fomentar un millor control immunològic de la infecció crònica (Balfour 2019). Tot i això, hipotèticament, una potencial vacuna contra el VEB hauria d'afrontar la possibilitat d'induir paradoxalment una reactivació del procés autoimmune com a possible efecte advers.

Finalment, estudis recents mostren resultats interessants en aplicar teràpies immunològiques basades en la immunitat cel·lular mitjançant l'administració de limfòcits T autòlegs dirigits contra cèl·lules B infectades per VEB, descrivint millora clínica en alguns pacients amb formes progressives d'EM en assaigs clínics fase I (Pender 2018). Actualment es troben en fase de desenvolupament assaigs clínics basats en immunoteràpia amb cèl·lules T (NCT03283826, NCT02912897), que ens permetran aprofundir en aquest camp terapèutic en el futur.

CONCLUSIONS

En resum, la relació del VEB amb l'EM és necessària, però no suficient, per al desenvolupament de la malaltia, i es requereix la presència d'altres factors, com ara una predisposició genètica i, probablement, la presència d'altres factors ambientals addicionals al virus. Per tant, i en base al que s'ha exposat prèviament, el VEB no es pot considerar com un factor causal per al desenvolupament d'EM, sinó com un desencadenant imprescindible o "sine qua-non" del procés autoimmune que comporta la desmielinització i neurodegeneració en el SNC. L'estudi d'aquest virus i la seva relació amb el sistema immune, principalment els limfòcits B, ens pot permetre en el futur augmentar el coneixement sobre la fisiopatologia de la malaltia, i obrir la porta a la possibilitat de noves teràpies per controlar l'EM.

BIBLIOGRAFIA

(1) Angelini DF, Serafini B, Piras E, et al. Increased CD8+ T cell response to Epstein-Barr virus lytic antigens in the active phase of multiple sclerosis. PLoS Pathog 2013; 9(4):e1003220.

(2) Ascherio A, Munger KL, Lennette ET, et al. Epstein-Barr virus antibodies and risk of multiple sclerosis: a prospective study. JAMA 2001; 286: 3083-3088.

(3) Ascherio A, Munger KL. Environmental risk factors for multiple sclerosis. Part I. The role of infection. Ann Neurol 2007; 61: 288-299.

(4) Ascherio A, Munger KL. Environmental risk factors for multiple sclerosis. Part II: Noninfectious factors. Ann Neurol 2007; 61: 504-13.

(5) Ascherio A, Munger K. Epidemiology of multiple sclerosis: from risk factors to prevention. Semin Neurol 2008; 28:17-28.

(6) Balfour HH, Schmeling DO, Grimm-Geris JM. The promise of a prophylactic Epstein-Barr virus vaccine. Pediatr Res 2020; 87:345-352.

BIBLIOGRAFIA

(7) Bar-Or A, Pender MP, Khanna R, et al. Epstein-Barr virus in multiple sclerosis: theory and emerging immunotherapies. Trends Mol Med 2020; 26:296-310.

(8) Bjornevik K, Cortese M, Healy BC, et al. Longitudinal analysis reveals high prevalence of Epstein-Barr virus associated with multiple sclerosis. Science 2022;375(6578): 296-301.

(9) Comabella M, Kakalacheva K, Rio J, et al. EBV-specific immune responses in patients with multiple sclerosis responding to IFNB therapy. Mult Scler 2012; 18: 605-609.

(10) Dooley MM, de Gannes SL, Fu KA, Lindsey JW. The increased antibody response to Epstein-Barr virus in multiple sclerosis is restricted to selected virus proteins. J Neuroimmunol 2016; 299:147-151.

(11) Farrell RA, Antony D, Wall GR, et al. Humoral immune response to EBV in multiple sclerosis is associated with disease activity on MRI. Neurology 2009; 73:332-8.

(12) Fujinami RS, Oldstone MB. Amino acid homology between the encephalitogenic site of myelin basic protein and virus: Mechanism for autoimmunity. Science 1985; 230:1043-1045.

(13) Gold J, Marta M, Meier UC, et al. A phase II baseline versus treatment study to determine the efficacy of raltegravir (Isentress) in preventing progression of relapsing remitting multiple sclerosis as determined by gadolinium-enhanced MRI: The INSPIRE study. Mult Scler Relat Disord 2018;24:123-128.

(14) Hauser SL, Bar-Or A, Comi G, et al. Ocrelizumab versus interferon-beta-1a in relapsing multiple sclerosis. N Engl J Med 2017; 376:221-234.

(15) Küry P, Nath A, Créange A, et al. Human endogenous retroviruses in neurological diseases. Trends Mol Med 2018; 24:379-394.

(16) Lanz TV, Brewer RC, Ho PP, et al. Clonally expanded B cells in multiple sclerosis bind EBV EBNA1 and GlialCAM, Nature 2022;603:321-327.

(17) Lassmann H, Niedobitek G, Aloisi F, et al. Epstein-Barr virus in the multiple sclerosis brain: a controversial issue-report on a focused workshop held in the Centre for Brain Research of the Medical University of Vienna, Austria. Brain 2011; 134:2772-2786.

(18) Levin LI, Munger KL, Rubertone MV, et al. Temporal relationship between elevation of Epstein-Barr virus antibody titers and initial onset of neurological symptoms in multiple sclerosis. JAMA 2005; 293: 2496-500.

(19) Lünemann JD, Edwards N, Muraro PA, et al. Increased frequency and broadened specificity of latent EBV nuclear antigen-1-specific T cells in multiple sclerosis. Brain 2006; 129:1493-506.

(20) Lünemann JD, Jelcic I, Roberts S, et al. EBNA1-specific T cells from patients with multiple sclerosis cross react with myelin antigens and co-produce IFN-gamma and IL-2. J Exp Med 2008; 205:1763-1773.

(21) Lycke J. Trials of antivirals in the treatment of multiple sclerosis. Acta Neurol Scand 2017;201: 45-48.

(22) Nielsen TR, Rostgaard K, Askling J, et al. Effects of infectious mononucleosis and HLA-DRB1*15 in multiple sclerosis. Mult Scler 2009;15(4): 431-6.

(23) Montalban X, Hauser SL, Kappos L, et al. Ocrelizumab versus placebo in primary progressive multiple sclerosis. N Engl J Med 2017; 376:209-220.

(24) Pender MP, Csurhes PA, Lenarczyk A, Pfluger CMM, Burrows SR. Decreased T cell reactivity to Epstein-Barr virus infected lymphoblastoid cell lines in multiple sclerosis. J Neurol Neurosurg Psychiatry 2009; 80: 498-505.

(25) Pender MP, Csurhes PA, Burrows JM, Burrows SR. Defective T-cell control of Epstein-Barr virus infection in multiple sclerosis. Clin Transl Immunology 2017; 6(1):e126.

(26) Pender MP, Csurhes PA, Smith C, et al. Epstein-Barr virus-specific T cell therapy for progressive multiple sclerosis. JCI insights 2018;3:e124714.

BIBLIOGRAFIA

(27) Rook GA. Hygiene hypothesis and autoimmune diseases. Clin Rev Allergy Immunol 2012;42:5-15.

(28) Serafini B, Rosicarelli B, Franciotta D, et al. Dysregulated Epstein-Barr virus infection in the multiple sclerosis brain. J Exp med 2007; 204:2899-2912.

(29) Serafini B, Rosicarelli C, Veroni GA, et al. Epstein-Barr virus-specific CD8 T cells selectively infiltrate the brain in multiple sclerosis and interact locally with virus-infected cells: clue for a virus-driven immunopathological mechanism. J Virol 2019;9(24): e00980-19.

(30) Smith C, Khanna R. The development of prophylactic and therapeutic EBV vaccines. Curr Top Microbiol Immunol 2015;391: 455-473.

(31) Strachan DP. Hay fever, hygiene, and household size. BMJ 1989; 299:1259-1260.

(32) Sundqvist E, Sundström P, Lindén M, et al. Epstein-Barr virus and multiple sclerosis: interaction with HLA. Genes Immun 2012; 13: 14-20.

(33) Tengvall K, Huang C, Hellström P, et al. Molecular mimicry between anoctamin 2 and Epstein-Barr virus nuclear antigen 1 associated with multiple sclerosis risk. Proc Natl Acad Sci U.S.A. 2019; 116: 16955-16960.

(34) Hart BA, Jagessar SA, Haanstra K, et al. The primate EAE model points at EBV-infected B cells as a preferential therapy target in multiple sclerosis. Front Immunol 2013; 4:415.

(35) Thacker EL, Mirzael F, Ascherio A. Infectious mononucleosis and risk for multiple sclerosis: a meta-analysis. Ann Neurol 2006;59: 499-503.

(36) Tzartos JS, Khan G, Vossenkamper A, et al. Association of innate immune activation with latent Epstein-Barr virus in active MS lesions. Neurology 2011;78:15-23.

(37) Van Noort JM, Bajramovic JJ, Plomp AC, van Stipdonk MJB. Mistaken self, a novel model that links microbial infections with myelin-directed autoimmunity in multiple sclerosis. J Neuroimmunol 2000; 105: 46-57.

(38) Waubant E, Mowry EM, Krupp L, et al. Common viruses associated with lower pediatric multiple sclerosis risk. Neurology 2011;76:1989-95.

(39) Zivadinov R, Ramanathan M, Hagemeier J, et al. Teriflunamide's effect on humoral response to Epstein-Barr virus and development of cortical gray matter pathology in multiple sclerosis. Mult Scler Relat Disor 2019; 36:101388.

L'ENTREVISTA

Dra. Natàlia Mas Sala

Cap de Servei de Neurologia
Hospital Sant Joan de Déu, Fundació Althaia de Manresa

BIOGRAFIA

Dra. Natàlia Mas Sala

Natàlia Mas Sala és la cap del servei de Neurologia de l'Hospital Sant Joan de Déu, Fundació Althaia de Manresa des del mes de juny del 2019. Llicenciada en Medicina i Cirurgia per la Universitat Rovira i Virgili amb formació especialitzada via MIR a l'Hospital Clínic de Barcelona. Interès i expertesa en l'àrea de les cefalees i dolor d'origen neurològic aprofundint en aquest camp a la Unitat de Cefalees de l'Hospital Universitari Vall d'Hebron i a l'Institut de Recerca (VHIR; 2011-2013) amb la Dra. Patrícia Pozo Rosich. Ha participat en l'actualització de les darreres guies de cefalees de les Societats Catalana i Espanyola de Neurologia i també com a ponent en diferents cursos de cefalees, jornades, seminaris i congressos. Membre actiu del grup d'estudi de Cefalees de la Societat Catalana de Neurologia del qual ha estat secretària durant els períodes 2017-2019 així com del grup d'estudi de la Societat Espanyola. Des del setembre del 2021 és professora associada del Grau de Medicina de la Universitat UVIC-UCC. Mare de dos fills intenta compaginar l'activitat de docència i assistencial amb la vida personal.

En primer lloc, moltes gràcies per accedir a aquesta entrevista.

Què et va fer decidir a dedicar-te a la Neurologia?

Em semblava molt interessant a la vegada que complex; sense cervell no hi ha vida ni funcionament. A la facultat de Medicina el Dr. Jordi González i el Dr. Olivé van ser grans docents que em van transmetre i contagiar la seva passió per la neurologia. Vaig arribar al MIR amb dubtes sobre cardiologia o neurologia, però aquesta darrera va ser l'elecció final i me'n sento satisfeta perquè és una de les especialitats mèdiques més extenses i apassionants.

Quina característica valores més en algú que es dedica al camp de la neurologia?

Les persones que es dediquen a la neurologia són com "detectius semiològics" que han de pensar constantment on estarà la lesió d'acord amb la clínica que presenta el pacient; a la consulta externa han de ser pacients i saber escoltar perquè sovint l'anamnesi i l'exploració poden ser llargues però en escenaris com el codi ictus han de ser ràpids en l'actuació i la presa de decisions. L'empatia envers el pacient i les seves famílies és clau sobretot en les malalties neurodegeneratives i altres que generen discapacitat i en conseqüència un fort impacte emocional pel qui la pateix i pel seu entorn proper.

Durant la teva vida professional, quin descobriment destacaries en el teu camp i per què?

El camp de les neurociències ha avançat a passos de gegant en els darrers vint anys i he tingut la sort de viure en primera persona un canvi de maneig de moltes malalties neurològiques amb millores terapèutiques significatives; destacaria en el camp de la cefalea el tractament amb toxina botulínica i anticossos monoclonals contra el CGRP que han suposat un canvi radical en la qualitat de vida de molts pacients amb migranya crònica a part d'ajudar-nos a conèixer millor la fisiopatologia d'aquesta malaltia. Al mateix temps, he viscut la revolució terapèutica en el tractament de l'ictus agut des de la implementació del codi ictus fins ara així com l'aparició de nous fàrmacs pel tractament de l'esclerosi múltiple.

Com creus que serà la vida dels que ens dediquem a la Neurologia d'aquí a 20 anys?

És evident que estem al mig d'una revolució digital que ens durà a un canvi significatiu en el maneig i atenció als pacients amb malalties neurològiques però també en la medicina en general. Ens acompanyaran la intel·ligència artificial i les TIC, la neuroimatge avançada i d'alta resolució, els avenços en genètica i biomarcadors, però continuarem donant la mà als pacients perquè l'anamnesi i l'exploració seran com sempre imprescindibles per arribar al diagnòstic.

Si no t'haguessis dedicat a la Neurologia, a què t'hauria agradat dedicar-te professionalment?

Les ciències de la salut sempre m'han interessat, si no hagués estat medicina suposo que hauria estat una altra modalitat però dins d'aquest àmbit.

Amb quin Neuròleg, viu o mort, quedaries per fer un cafè?

És difícil només triar una persona, per una banda, tot l'equip de Neurologia de l'Hospital Clínic van ser mestres i companys de viatge durant els anys de residència i l'amistat que va néixer perdura en el temps, però la pandèmia ens ha dificultat retrobar-nos. Per altra banda, potser me n'aniria a l'Empordà per quedar amb el Dr. Soler Insa (no faríem un cafè perquè no ens agrada a cap dels dos, però sí un bon arròs), i ens acompanyaria la Dra. Júlia Saura; amb ells vaig tenir la gran sort de poder treballar quan vaig arribar a l'Hospital Sant Joan de Déu de Manresa i els considero grans neuròlegs, però sobretot millors persones a qui tot l'equip de neurologia enyorem.

Escull un lema o una frase feta amb què t'identifiquis.

Em va agradar molt una frase d'un article de Xavier Marcet que diu:

"El verdadero reto es que la vida no sea lo que pasa fuera del trabajo; dedicamos tantas horas a trabajar que necesitamos que la vida del trabajo sea también una vida plena".

Com a professionals sanitaris passem moltes hores dedicades a la nostra professió; la pandèmia ha generat cansament, desil·lusió i desmotivació i penso que hem de tornar a aconseguir que la vida del treball sigui també una vida plena perquè ens ajudarà a nosaltres com a professionals i es traduirà en una millor atenció als nostres pacients.

A quina ciutat t'agradaria viure?

M'agrada la vida tranquil·la dels pobles, després d'estar vivint un temps a Barcelona he tornat al meu poble tot i que reconec que hi ha ciutats molt boniques a Catalunya com per exemple Girona; la seva catedral, les vistes des del pont sobre el riu Onyar... però m'agrada viure on visc i de moment no ho canviaria.

Recomana'ns una cançó.

La banda sonora de la meva vida ha canviat en els darrers set anys amb l'arribada dels meus fills; hi ha una cançó que m'emociona especialment que es diu *"Mirada estràbica"* del grup d'animació infantil Xiula; amb el piano de fons tocat per Clara Peya parla de diversitat familiar, intel·lectual o física i neix de l'experiència personal d'un dels membres del grup.

I un llibre?

"Sobretot no facis mal" de Henry Marsh

Per últim, com veus el futur de les neurociències a Catalunya?

A Catalunya hi ha hospitals pioners en la investigació en neurociències amb lideratges de grans neuròlegs i neuròlogues referents i estic convençuda que continuarem avançant per descobrir nous tractaments que ens permetin algun dia la prevenció i curació de les malalties neurodegeneratives. Caldrà però, dotar als professionals d'hores suficients per fer treball assistencial al mateix temps que treball de docència i/o investigació; la neurologia avançarà i serà important retenir talent.

En l'àmbit assistencial espero que continuem caminant cap a l'abordatge multidisciplinari i integral dels pacients amb malalties neurològiques; necessitem treballar conjuntament amb altres professionals de la salut on no hi podran faltar els de l'àmbit de la psicologia, el treball social i la infermeria de pràctica avançada per tal d'aconseguir un millor acompanyament al pacient i al seu entorn. En aquest acompanyament haurem d'estar preparats pels canvis succeïts en la llei de l'eutanàsia i pensar quina haurà de ser la nostra participació en el final de vida dels pacients neurològics.

NEUROLOGIA CATALANA AL MÓN

ESCLEROSI MÚLTIPLE I NEUROIMMUNOLOGIA

- **Women's Health in Multiple Sclerosis: A Scoping Review**

  Ross L, Ng HS, O'Mahony J, Amato MP, Cohen JA, Harnegie MP, Hellwig K, Tintore M, Vukusic S, Marrie RA.

  Front Neurol. 2022 Jan 31;12:812147

- **Performance of Activities of daily living in people with multiple sclerosis**

  Jansa J, Ferdinand S, Milo M, Løyning IG, Huilla T, Kallmayer L, Ilsbroukx S, Filló N, Raats J, Jakobson J, Kos D.

  Mult Scler Relat Disord. 2022 Jan;57:103342. Epub 2021 Oct 21

- **Treatment satisfaction, safety, and tolerability of cladribine tablets in patients with highly active relapsing multiple sclerosis: CLARIFY-MS study 6-month interim analysis**

  Brochet B, Hupperts R, Langdon D, Solari A, Piehl F, Lechner-Scott J, Montalban X, Selmaj K, Valis M, Rejdak K, Havrdova EK, Patti F, Alexandri N, Nolting A, Keller B.

  Mult Scler Relat Disord. 2022 Jan;57:103385. Epub 2021 Nov 9

- **Effect of desire for pregnancy on decisions to escalate treatment in multiple sclerosis care: Differences between MS specialists and non-MS specialists**

  Saposnik G, Andhavarapu S, Fernández Ó, Kim HJ, Wiendl H, Foss M, Zuo F, Havrdová EK, Celius EG, Caceres F, Magyari M, Bermel R, Costa A, Terzaghi M, Kalincik T, Popescu V, Amato MP, Montalban X, Oh J.

  Mult Scler Relat Disord. 2022 Jan;57:103389. Epub 2021 Nov 13

- **Genomic Multiple Sclerosis Risk Variants Modulate the Expression of the ANKRD55-IL6ST Gene Region in Immature Dendritic Cells**

  Mena J, Alloza I, Tulloch Navarro R, Aldekoa A, Díez García J, Villanueva Etxebarria A, Lindskog C, Antigüedad A, Boyero S, Mendibe-Bilbao MDM, Álvarez de Arcaya A, Sánchez Menoyo JL, Midaglia L, Villarrubia N, Malhotra S, Montalban X, Villar LM, Comabella M, Vandenbroeck K.

  Front Immunol. 2022 Jan 17;12:816930

- **Risk factors of severe COVID-19 in people with multiple sclerosis: A systematic review and meta-analysis**

  Etemadifar M, Nouri H, Maracy MR, Akhavan Sigari A, Salari M, Blanco Y, Sepúlveda M, Zabalza A, Mahdavi S, Baratian M, Sedaghat N.

  Rev Neurol (Paris). 2022 Jan-Feb;178(1-2):121-128. Epub 2021 Nov 4

- **Charting a global research strategy for progressive MS-An international progressive MS Alliance proposal**

  Thompson AJ, Carroll W, Ciccarelli O, Comi G, Cross A, Donnelly A, Feinstein A, Fox RJ, Helme A, Hohlfeld R, Hyde R, Kanellis P, Landsman D, Lubetzki C, Marrie RA, Morahan J, Montalban X, Musch B, Rawlings S, Salvetti M, Sellebjerg F, Sincock C, Smith KE, Strum J, Zaratin P, Coetzee T.

NEUROLOGIA CATALANA AL MÓN

ESCLEROSI MÚLTIPLE I NEUROIMMUNOLOGIA

Mult Scler. 2022 Jan;28(1):16-28. Epub 2021 Dec 1

- **Epidemiología del espectro de neuromielitis óptica. Nuevos y viejos desafíos [Epidemiology of neuromyelitis optica spectrum. New and old challenges]**

  Sepúlveda M, Arrambide G, Cobo-Calvo A.

  Rev Neurol. 2022 Jan 1;74(1):22-34. Spanish

- **Treatment response scoring systems to assess long-term prognosis in self-injectable DMTs relapsing-remitting multiple sclerosis patients**

  Río J, Rovira À, Gasperini C, Tintoré M, Prosperini L, Otero-Romero S, Comabella M, Vidal-Jordana Á, Galán I, Midaglia L, Rodriguez-Acevedo B, Zabalza A, Castilló J, Arrambide G, Nos C, Cobo Á, Tur C, Auger C, Sastre-Garriga J, Montalban X.

  J Neurol. 2022 Jan;269(1):452-459. Epub 2021 Oct 1. Erratum in: J Neurol. 2021 Nov 20

- **CSF chitinase 3-like 1 is associated with iron rims in patients with a first demyelinating event**

  Comabella M, Clarke MA, Schaedelin S, Tintoré M, Pareto D, Fissolo N, Pinteac R, Granziera C, Sastre-Garriga J, Benkert P, Auger C, Kuhle J, Montalban X, Rovira A.

  Mult Scler. 2022 Jan;28(1):71-81. Epub 2021 Apr 19

- **Impact of COVID-19 on multiple sclerosis care and management: Results from the European Committee for Treatment and Research in Multiple Sclerosis survey**

  Portaccio E, Fonderico M, Hemmer B, Derfuss T, Stankoff B, Selmaj K, Tintorè M, Amato MP.

  Mult Scler. 2022 Jan;28(1):132-138. Epub 2021 Mar 25

- **Factors associated with treatment escalation among MS specialists and general neurologists: Results from an International cojoint study**

  Saposnik G, Andhavarapu S, Fernández Ó, Kim HJ, Wiendl H, Foss M, Zuo F, Havrdová EK, Celius E, Caceres F, Magyari M, Bermel R, Costa A, Terzaghi M, Kalincik T, Popescu V, Amato MP, Montalban X, Oh J.

  Mult Scler Relat Disord. 2022 Feb;58:103404. Epub 2021 Nov 16

- **The risk of infections for multiple sclerosis and neuromyelitis optica spectrum disorder disease-modifying treatments: Eighth European Committee for Treatment and Research in Multiple Sclerosis Focused Workshop Review. April 2021**

  Tur C, Dubessy AL, Otero-Romero S, Amato MP, Derfuss T, Di Pauli F, Iacobaeus E, Mycko M, Abboud H, Achiron A, Bellinvia A, Boyko A, Casanova JL, Clifford D, Dobson R, Farez MF, Filippi M, Fitzgerald KC, Fonderico M, Gouider R, Hacohen Y, Hellwig K, Hemmer B, Kappos L, Ladeira F, Lebrun-Frénay C, Louapre C, Magyari M, Mehling M, Oreja-Guevara C, Pandit L, Papeix C, Piehl F, Portaccio E, Ruiz-Camps I, Selmaj K, Simpson-Yap S, Siva A, Sorensen PS, Sormani MP, Trojano M, Vaknin-Dembinsky A, Vukusic S, Weinshenker B, Wiendl H, Winkelmann A, Zuluaga Rodas MI, Tintoré M, Stankoff B.

NEUROLOGIA CATALANA AL MÓN

ESCLEROSI MÚLTIPLE I NEUROIMMUNOLOGIA

Mult Scler. 2022 Feb 23:13524585211069068. Epub ahead of print

T1/T2-weighted ratio in multiple sclerosis: A longitudinal study with clinical associations

Boaventura M, Sastre-Garriga J, Garcia-Vidal A, Vidal-Jordana A, Quartana D, Carvajal R, Auger C, Alberich M, Tintoré M, Rovira À, Montalban X, Pareto D.

Neuroimage Clin. 2022 Feb 16;34:102967. Epub ahead of print

Correction to: Impact of COVID-19 pandemic on frequency of clinical visits, performance of MRI studies, and therapeutic choices in a multiple sclerosis referral centre

Cobo-Calvo A, Zabalza A, Río J, Arrambide G, Otero-Romero S, Tagliani P, Cárdenas-Robledo S, Castillo M, Espejo C, Rodriguez M, Carbonell P, Rodríguez B, Midaglia L, Vidal-Jordana Á, Tur C, Galan I, Castillo J, Comabella M, Nos C, Auger C, Tintoré M, Rovira À, Montalban X, Sastre-Garriga J.

J Neurol. 2022 Feb 22:1. Epub ahead of print. Erratum for: J Neurol. 2022 Jan 10

Neurotoxicity-associated sinus bradycardia after chimeric antigen receptor T-cell therapy

Catalá E, Iacoboni G, Vidal-Jordana Á, Oristrell G, Carpio C, Vilaseca A, Cabirta A, Bosch F, Tintoré M, Barba P.

Hematol Oncol. 2022 Feb 9. Epub ahead of print

Humoral and Cellular Responses to SARS-CoV-2 in Convalescent COVID-19 Patients With Multiple Sclerosis

Zabalza A, Arrambide G, Tagliani P, Cárdenas-Robledo S, Otero-Romero S, Esperalba J, Fernandez-Naval C, Trocoli Campuzano J, Martínez Gallo M, Castillo M, Bonastre M, Resina Sallés M, Beltran J, Carbonell-Mirabent P, Rodríguez-Barranco M, López-Maza S, Melgarejo Otálora PJ, Ruiz-Ortiz M, Pappolla A, Rodríguez Acevedo B, Midaglia L, Vidal-Jordana A, Cobo-Calvo A, Tur C, Galán I, Castilló J, Río J, Espejo C, Comabella M, Nos C, Sastre-Garriga J, Tintore M, Montalban X.

Neurol Neuroimmunol Neuroinflamm. 2022 Feb 1;9(2):e1143

Neuritis óptica: etiopatogenia, diagnóstico, pronóstico y manejo [Optic neuritis: aetiopathogenesis, diagnosis, prognosis and management]

Rodríguez-Acevedo B, Rovira A, Vidal-Jordana A, Moncho D, Pareto D, Sastre-Garriga J.

Rev Neurol. 2022 Feb 1;74(3):93-104. Spanish

DMTs should be trialed in individuals with PPMS and SPMS with or without recent disease activity - Commentary

Fox RJ, Tintore M.

Mult Scler. 2022 Feb;28(2):187-188. Epub 2021 Dec 16

NEUROLOGIA CATALANA AL MÓN

ESCLEROSI MÚLTIPLE I NEUROIMMUNOLOGIA

- **Menopause and multiple sclerosis: Influence on prognosis and role of disease-modifying drugs and hormonal replacement therapy**

  Midaglia L, Otero S, Baró F, Montalban X, Tintoré M.

  Mult Scler. 2022 Feb;28(2):173-182. Epub 2020 Aug 28

- **Association of Slowly Expanding Lesions on MRI With Disability in People With Secondary Progressive Multiple Sclerosis**

  Calvi A, Carrasco FP, Tur C, Chard DT, Stutters J, De Angelis F, John N, Williams T, Doshi A, Samson RS, MacManus D, Gandini Wheeler-Kingshott CA, Ciccarelli O, Chataway J, Barkhof F; MSSMART Investigators.

  Neurology. 2022 Mar 11:10.1212/WNL.0000000000200144. Epub ahead of print

- **Early and unrestricted access to high-efficacy disease-modifying therapies: a consensus to optimize benefits for people living with multiple sclerosis**

  Filippi M, Danesi R, Derfuss T, Duddy M, Gallo P, Gold R, Havrdová EK, Kornek B, Saccà F, Tintoré M, Weber J, Trojano M.

  J Neurol. 2022 Mar;269(3):1670-1677. Epub 2021 Oct 9

PATOLOGIA VASCULAR CEREBRAL

- **Frequency, Predictors, Etiology, and Outcomes for Deep Intracerebral Hemorrhage without Hypertension**

  Prats-Sánchez L, Iruzubieta P, Vesperinas A, Collet R, Martínez-Domeño A, Guisado-Alonso D, Camps-Renom P, Delgado-Mederos R, Guasch-Jiménez M, Ramos-Pachón A, Rodríguez-Antigüedad J, Campo-Caballero D, Equiza J, de la Riva P, Martínez-Zabaleta M, de Arce A, Martí-Fàbregas J.

  J Stroke Cerebrovasc Dis. 2022 Jan 8;31(3):106293. Epub ahead of print

- **The Role of Vascular Imaging atReferral Centers in the Drip and Ship Paradigm**

  Flores A, Seró L, Gomez-Choco M, Ustrell X, Pellisé A, Viñas J, Rodriguez P, Monterde A, Castilho G, Rubiera M, Amaro S, Padrós MAF, Cardona P, Marti-Fabregas J, Molina CA, Serena J, Jimenez-Fábrega FX, Purroy F, Zaragoza-Brunet J, Cocho D, Palomeras E, Kuprinski J, Más N, Hernández-Perez M, Sanjurjo E, Carrión D, Costa X, Barceló M, Monedero J, Catena E, Rybyeba M, Díaz G, de la Ossa NP, Ribó M; Catalan Stroke Code and Reperfusion Consortium.

  J Stroke Cerebrovasc Dis. 2022 Jan;31(1):106209. Epub 2021 Nov 15

- **European Stroke Organisation (ESO) standard operating procedure for the preparation and publishing of guidelines**

  Steiner T, Dichgans M, Norrving B, Aamodt AH, Berge E, Christensen H, Fuentes B, Khatri P, Korompoki E, Martí-Fabregas J, Quinn T, Toni D, Zedde M, Sacco S, Turc G.

  Eur Stroke J. 2021 Sep;6(3):CXXII-CXXXIV. Epub 2021 Sep 24

NEUROLOGIA CATALANA AL MÓN

PATOLOGIA VASCULAR CEREBRAL

Predictors of Functional Outcome After Thrombectomy in Patients With Prestroke Disability in Clinical Practice

Millán M, Ramos-Pachón A, Dorado L, Bustamante A, Hernández-Pérez M, Rodríguez-Esparragoza L, Gomis M, Remollo S, Castaño C, Werner M, Wenger D, Rubio S, Domínguez-Lizarbe M, Terceño M, Paipa AJ, Rodríguez-Vázquez A, Boned S, Camps-Renom P, Cánovas D, Giralt E, López-Cancio E, Dávalos A, Ros-Roig J, Pérez de la Ossa N; Cat-SCR Consortium.

Stroke. 2021 Oct 27:STROKEAHA121034960. Epub ahead of print

Effectiveness of Thrombectomy in Stroke According to Baseline Prognostic Factors: Inverse Probability of Treatment Weighting Analysis of a Population-Based Registry

Rudilosso S, Ríos J, Rodríguez A, Gomis M, Vera V, Gómez-Choco M, Renú A, Matos N, Llull L, Purroy F, Amaro S, Terceño M, Obach V, Serena J, Martí-Fàbregas J, Cardona P, Molina C, Rodríguez-Campello A, Cánovas D, Krupinski J, Ustrell X, Torres F, Román LS, Salvat-Plana M, Jiménez-Fàbrega FX, Palomeras E, Catena E, Colom C, Cocho D, Baiges J, Aragones JM, Diaz G, Costa X, Almendros MC, Rybyeba M, Barceló M, Carrión D, Lòpez MN, Sanjurjo E, de la Ossa NP, Urra X, Chamorro Á; Catalan Stroke Code and Reperfusion (Cat-SCR) Consortium.

J Stroke. 2021 Sep;23(3):401-410. Epub 2021 Sep 30

Endothelial Progenitor Cells Count after Acute Ischemic Stroke Predicts Functional Outcome in Patients with Carotid Atherosclerosis

Camps-Renom P, Jiménez-Xarrié E, Soler M, Puig N, Aguilera-Simón A, Marín R, Prats-Sánchez L, Delgado-Mederos R, Martínez-Domeño A, Guisado-Alonso D, Guasch-Jiménez M, Martí-Fàbregas J.

J Stroke Cerebrovasc Dis. 2021 Dec;30(12):106144. Epub 2021 Oct 11

Carotid Plaque Inflammation Imaged by PET and Prediction of Recurrent Stroke at 5 Years

McCabe JJ, Camps-Renom P, Giannotti N, McNulty JP, Coveney S, Murphy S, Barry M, Harbison J, Cronin S, Williams D, Horgan G, Dolan E, Cassidy T, McDonnell C, Kavanagh E, Foley S, Collins S, O'Connell M, Fernández-León A, Delgado-Mederos R, Marnane M, Martí-Fàbregas J, Kelly PJ.

Neurology. 2021 Dec 7;97(23):e2282-e2291. Epub 2021 Oct 5

Impact of COVID-19 Infection on the Outcome of Patients With Ischemic Stroke

Martí-Fàbregas J, Guisado-Alonso D, Delgado-Mederos R, Martínez-Domeño A, Prats-Sánchez L, Guasch-Jiménez M, Cardona P, Núñez-Guillén A, Requena M, Rubiera M, Olivé M, Bustamante A, Gomis M, Amaro S, Llull L, Ustrell X, Castilho de Oliveira G, Seró L, Gomez-Choco M, Mena L, Serena J, Bashir Viturro S, Purroy F, Vicente M, Rodríguez-Campello A, Ois A, Catena E, Carmen Garcia-Carreira M, Barrachina O, Palomeras E, Krupinski J, Almeria M, Zaragoza J, Esteve P, Cocho D, Moreira A, van Eendenburg C, Emilio Codas J, Pérez de la Ossa N, Salvat M, Camps-Renom P; COVICTUS Collaborators.

Stroke. 2021 Dec;52(12):3908-3917. Epub 2021 Aug 30

Risk factors analysis according to regional distribution of white matter hyperintensities in a stroke cohort

Medrano-Martorell S, Capellades J, Jiménez-Conde J, González-Ortiz S, Vilas-González M, Rodríguez-Campello A, Ois Á, Cuadrado-Godia E, Avellaneda C, Fernández I, Merino-Peña E, Roquer J, Martí-Fàbregas J, Giralt-Steinhauer E.

NEUROLOGIA CATALANA AL MÓN

PATOLOGIA VASCULAR CEREBRAL

Eur Radiol. 2022 Jan;32(1):272-280. Epub 2021 Jun 11

Dual-Stentriever technique for retrieval of an unusual middle cerebral artery embolus

Martínez González JP, Guerrero Vara R, Medina Iglesias V, Branera Pujol J, Camps Renom P.

Neurologia (Engl Ed). 2021 Sep 8:S0213-4853(21)00131-6. English, Spanish. Epub ahead of print

Characteristics and Outcomes of Patients With Cerebral Venous Sinus Thrombosis in SARS-CoV-2 Vaccine-Induced Immune Thrombotic Thrombocytopenia

Sánchez van Kammen M, Aguiar de Sousa D, Poli S, Cordonnier C, Heldner MR, van de Munckhof A, Krzywicka K, van Haaps T, Ciccone A, Middeldorp S, Levi MM, Kremer Hovinga JA, Silvis S, Hiltunen S, Mansour M, Arauz A, Barboza MA, Field TS, Tsivgoulis G, Nagel S, Lindgren E, Tatlisumak T, Jood K, Putaala J, Ferro JM, Arnold M, Coutinho JM; Cerebral Venous Sinus Thrombosis With Thrombocytopenia Syndrome Study Group, Sharma AR, Elkady A, Negro A, Günther A, Gutschalk A, Schönenberger S, Buture A, Murphy S, Paiva Nunes A, Tiede A, Puthuppallil Philip A, Mengel A, Medina A, Hellström Vogel Å, Tawa A, Aujayeb A, Casolla B, Buck B, Zanferrari C, Garcia-Esperon C, Vayne C, Legault C, Pfrepper C, Tracol C, Soriano C, Guisado-Alonso D, Bougon D, Zimatore DS, Michalski D, Blacquiere D, Johansson E, Cuadrado-Godia E, De Maistre E, Carrera E, Vuillier F, Bonneville F, Giammello F, Bode FJ, Zimmerman J, d'Onofrio F, Grillo F, Cotton F, Caparros F, Puy L, Maier F, Gulli G, Frisullo G, Polkinghorne G, Franchineau G, Cangür H, Katzberg H, Sibon I, Baharoglu I, Brar J, Payen JF, Burrow J, Fernandes J, Schouten J, Althaus K, Garambois K, Derex L, Humbertjean L, Lebrato Hernandez L, Kellermair L, Morin Martin M, Petruzzellis M, Cotelli M, Dubois MC, Carvalho M, Wittstock M, Miranda M, Skjelland M, Bandettini di Poggio M, Scholz MJ, Raposo N, Kahnis R, Kruyt N, Huet O, Sharma P, Candelaresi P, Reiner P, Vieira R, Acampora R, Kern R, Leker R, Coutts S, Bal S, Sharma SS, Susen S, Cox T, Geeraerts T, Gattringer T, Bartsch T, Kleinig TJ, Dizonno V, Arslan Y.

JAMA Neurol. 2021 Nov 1;78(11):1314-1323

Epileptic aura continua: a case report with response to brivaracetam

Sanabria-Sanchinel AA, Pérez-Almengor ES, Guasch-Jiménez M, Principe A, Ley M, Rocamora-Zúñiga RA.

Neurologia (Engl Ed). 2021 Oct;36(8):635-636. Epub 2021 Jul 6. Erratum in: Neurologia (Engl Ed). 2022 Jan-Feb;37(1):82

Cerebral and systemic physiological effects of wearing face masks in young adults

Fischer JB, Kobayashi Frisk L, Scholkmann F, Delgado-Mederos R, Mayos M, Durduran T.

Proc Natl Acad Sci U S A. 2021 Oct 12;118(41):e2109111118

Management of cerebral venous thrombosis in Spain: MOTIVATE descriptive study

Pérez Lázaro C, López-Bravo A, Gómez-Escalonilla Escobar C, Aguirre C, de Felipe A, de la Riva P, Calleja S, Arjona A, Serrano Ponz M, Navarro-Pérez MP, Delgado-Mederos R, Bashir Viturro S, Llul L, Egido J, García Madrona S, Díez González N, Benavente Fernández L, de la Torre Colmenero JD, Tejada Meza H, Vesperinas Castro A, Sánchez Cirera L, Trillo S.

Neurologia (Engl Ed). 2021 Sep 9:S0213-4853(21)00116-X. English, Spanish. Epub ahead of print

Influence of study design on effects of mask wearing on fMRI BOLD contrast and systemic physiology - A comment on Law et al. (2021)

NEUROLOGIA CATALANA AL MÓN

PATOLOGIA VASCULAR CEREBRAL

Scholkmann F, Fischer JB, Frisk LK, Delgado-Mederos R, Mayos M, Highton D, Wolf U, Wolf M, Durduran T.

Neuroimage. 2021 Dec 1;244:118549. Epub 2021 Sep 8

The potential impact of neuroimaging and traslational research on the clinical management of lacunar stroke

Rudilosso S, Rodríguez-Vázquez A, Urra X, Arboix A.

Int J Mol Sci 2022; 23, 1497

PARKINSON I TRASTORNS DEL MOVIMENT

Altered expression of the immunoregulatory ligand-receptor pair CD200-CD200R1 in the brain of Parkinson's disease patients

Neus Rabaneda-Lombarte, José Manuel Vidal-Taboada, Tony Valente, Mario Ezquerra, Rubén Fernández-Santiago, María José Martí, Yaroslau Compta, Josep Saura and Carme Solà.

npj Parkinson's Disease (2022) 8:27

ALZHEIMER I ALTRES DEMÈNCIES

Matrix metalloproteinase 10 is linked to the risk of progression to dementia of the Alzheimer's type

Pamela V. Martino Adami, Adelina Orellana, Pablo Garcia, Luca Kleineidam, Emilio Alarcón-Martín, Laura Montrreal, Nuria Aguilera, Ana Espinosa, Carla Abdelnour, Maitee Rosende-Roca, Juan Pablo Tartari, Liliana Vargas, Ana Mauleón, Ester Esteban-De Antonio, Rogelio López-Cuevas, Maria Carolina Dalmasso, Rafael Campos Martin, Kayenat Parveen, Victor M. Andrade Fuentes, Najaf Amin, Shahzad Ahmad, M. Arfan Ikram, Piotr Lewczuk, Johannes Kornhuber, Oliver Peters, Lutz Frölich, Eckart Rüther, Jens Wiltfang, Lluis Tárraga, Mercè Boada, Wolfgang Maier, Itziar de Rojas, Amanda Cano, Angela Sanabria, Montserrat Alegret, Isabel Hernández, Marta Marquié, Sergi Valero, Cornelia M. van Dujin, Michael Wagner, Frank Jessen, Anja Schneider, María Eugenia Sáez Goñi, Antonio González Pérez, Agustín Ruiz, Alfredo Ramírez.

Brain. 28 January 2022

La malaltia d'Alzheimer té una llarga fase asimptomàtica que ofereix una finestra de temps considerable per a la intervenció. Per aprofitar aquesta finestra d'oportunitat serà necessari comptar amb biomarcadors de diagnòstic i pronòstic precoç que detectin la patologia de la malaltia d'Alzheimer en les fases prèvies a la demència, permetent, d'aquesta manera, identificar els pacients que amb més probabilitat progressaran en la demència de tipus Alzheimer i es beneficiaran de teràpies específiques modificadores de la malaltia. En conseqüència, cerquem proteïnes del LCR associades a la progressió de la malaltia juntament amb l'estadi clínic de la mateixa.

Mesurem els nivells de 184 proteïnes en mostres de LCR de 556 pacients amb deteriorament cognitiu subjectiu i deteriorament cognitiu lleu de tres estudis longitudinals clínics de memòria independents (ACE espanyol, n=410; DCN alemany, n = 93; Manheim alemany, n = 53). Es va avaluar l'associació entre els nivells de proteïnes i l'estadi clínics i l'efecte dels novells de proteïnes en la progressió del deteriorament cognitiu lleu a la demència de tipus Alzheimer.

ALZHEIMER I ALTRES DEMÈNCIES

Els subjectes amb deteriorament cognitiu lleu que presentaven un major nivell de metal·loproteïnasa de matriu 10 al LCR mostraven una major probabilitat d'evolucionar cap a la demència de tipus Alzheimer i un deteriorament cognitiu més ràpid. La metal·loproteïnasa de matriu 10 en el LCR va augmentar la precisió en la predicció d'AB42, P-tau181 i T-tau en el LCR per a la conversió a demència de tipus Alzheimer. La inclusió de la metal·loproteïnasa de matriu 10 a l'esquema [A/T/(N)] va millorar considerablement en valor pronòstic en pacients amb deteriorament cognitiu lleu amb AB42 anormal, però P-tau181 i T-tau normals, i en pacients amb deteriorament cognitiu lleu amb AB42, P-tau181 i T-tau anormals. La metal·loproteïnasa de matriu 10 es va correlacionar amb l'edat en subjectes amb nivells normals d'AB42, P-tau181 i T-tau.

Les nostres troballes donen suport a l'ús de la metal·loproteïnasa de matriu 10 del LCR com a marcador pronòstic de la demència de tipus Alzheimer i la seva inclusió en l'esquema [A/T/(N)] per incorporar aspectes patològics més enllà de l'amiloide i la tau. El nivell de metal·loproteïnasa de matriu 10 en el LCR pot reflectir l'envelliment i la neuroinflamació.

Neuropsychiatric Profile as a Predictor of Cognitive Decline in Mild Cognitive Impairment

Natalia Roberto, Maria J. Portella, Marta Marquié, Montserrat Alegret, Isabel Hernández, Ana Mauleón, Maitee Rosende-Roca, Carla Abdelnour, Ester Esteban de Antonio, Juan P. Tartari, Liliana Vargas, Rogelio López-Cuevas, Urszula Bojaryn, Ana Espinosa, Gemma Ortega, Alba Pérez-Cordón, Ángela Sanabria, Adelina Orellana, Itziar de Rojas, Sonia Moreno-Grau, Laura Montrreal, Emilio Alarcón-Martín, Agustín Ruiz, Lluís Tárraga, Mercè Boada and Sergi Valero.

Frontiers in Aging Neuroscience. 08 December 2021

Introducció: El deteriorament cognitiu lleu sovint s'associa amb símptomes afectius i altres símptomes neuropsiquiàtrics (NPS). Aquesta co-ocurrència podria tenir un impacte rellevant en la progressió de la malaltia, des de la MCI fins a la demència.

Objectiu: L'objectiu d'aquest estudi va ser explorar les trajectòries de declivi cognitiu en una mostra de MCI d'una clínica de memòria, tenint en compte una perspectiva de funcions cognitives aïllades i basant-se en clústers de NPS, tenint en compte els diferents símptomes comòrbids recollits a la seva visita basal.

Mètodes: Es van monitoritzar un total de 2.137 pacients amb MCI durant un període de 2,4 anys. Es van utilitzar quatre grups de NPS (irritabilitat, apatia, ansietat/depressió i asimptomàtic) per executar models lineals mixtos per explorar la interacció del clúster amb el temps en trajectòries cognitives mitjançant una bateria neuropsicològica completa (NBACE) administrada a la línia de base i als tres grups de seguiment posteriors.

Resultats: Es va trobar una interacció significativa entre el clúster i el temps en el declivi cognitiu quan es va explorar l'aprenentatge verbal i el record de senyals (p = 0,002 per a ambdues funcions de memòria). Per a l'aprenentatge verbal, el clúster Irritabilitat va tenir la mida d'efecte més gran (0,69), mentre que el clúster asimptomàtic va mostrar la mida d'efecte més petita (0,22). Per a la memòria, el clúster Irritabilitat va tenir la mida d'efecte més gran entre els grups (0,64) i l'ansietat/depressió va tenir la mida d'efecte més petita (0,21).

Conclusions: En pacients amb MCI, els grups NPS Irritabilitat i Apatia compartien patrons similars d'empitjorament del funcionament de la memòria, que podrien assenyalar aquests NPS com a factors de risc d'un declivi cognitiu més ràpid, actuant com a marcadors de pronòstic precoç i ajudant en el procés diagnòstic.

Genomic characterization of host factors related to SARS-CoV-2 infection in people with dementia and control populations: the GR@ACE/DEGESCO study

Itziar de Rojas, Isabel Hernández, Laura Montrreal, Inés Quintela, Miguel Calero, José Luís Royo, Raquel Huerto Vilas,

NEUROLOGIA CATALANA AL MÓN

ALZHEIMER I ALTRES DEMÈNCIES

Antonio González-Pérez, Emilio Franco-Macías, Juan Macías, Manuel Menéndez-González, Ana Frank-García, Mónica Diez-Fairen, Carmen Lage, Sebastián García-Madrona, Nuria Aguilera, Pablo García-González, Raquel Puerta, Oscar Sotolongo-Grau, Sílvia Alonso-Lana, Alberto Rábano, Alfonso Arias-Pastor, Ana Belén Pastor, Anaïs Corma-Gómez, Ángel Martín Montés, Carmen Martínez Rodríguez, Dolores Buiza-Rueda, Maria Teresa Periñán, Eloy Rodriguez-Rodriguez, Ignacio Álvarez, Irene Rosas Allende, Juan A Pineda, María Bernal Sánchez-Arjona, Marta Fernández-Fuertes, Silvia Mendoza, Teodoro del Ser, Guillermo García-Ribas, Pascual Sánchez Juan, Pau Pastor, María J Bullido, Victoria Álvarez, Luis M real, Pablo Mir, Gerard Piñol-Ripoll, Jose Maria García-Alberca, Miguel Medina, Adelina Orellana, Chris R. Butler, Marta Marquié, María Eugenia Sáez, Ángel Carracedo, Lluís Tárraga, Mercè Boada, Agustín Ruiz.

J.Pers.Med. 2021, 11(12), 1318

Clinical reporting following the quantification of cerebrospinal fluid biomarkers in Alzheimer's disease: An international overview

Constance Delaby, Charlotte E Teunissen, Kaj Blennow, Daniel Alcolea, Ivan Arisi, Elodie Bouaziz Amar, Anne Beaume, Aurélie Bedel, Giovanni Bellomo, Edith Bigot-Corbel, Maria Bjerke, Marie-Céline Blanc-Quintin, Mercè Boada, Olivier Bousiges. Miles D Chapman, Mari L DeMarco, Mara D'Onofrio, Julien Dumurgier, Diane Dufour-Rainfray, Sebastiaan Engelborghs, Hermann Esselmann, Anne Fogli, Audrey Gabelle, Elisabetta Galloni, Clémentine Gondolf, Frédérique Grandhomme, Oriol Grau-Rivera, Melanie Hart, Takeshi Ikeuchi, Andreas Jeromin, Kensaku Kasuga, Ashvini KEshavan, Michael Khali, Peter Körtveyessy, Agnieszka Kulczynska-Przybik, Julien Dumurgier, Jean-Louis Laplanche, Piotr Lewczuk, Qiao-Xin Li, Alberto Lleó, Catherine Malaplate, Marta Marquie, Colin L Masters, BArbara Mroczko, Léonor Nogueira, Adelina Orellana, Markus Otto, Jean-Baptiste Oudart, Claire Paquet, Federico Paolini Paoletti, Lucilla Parnetti, Armand Perret-Liaudet, Katell Peoc'h, Koen Poesen, Albert Puig-Pijoan, Isabelle Quadrio, Muriel Quillard-Muraine, Benoit Rucheton, Susanna Schraen, Jonathan M Schott, Leslie M Shaw, Marc Suárez-Calvet, Magda Tsolaki, Hayrettin Tumami, Chinedu T Udeh-Momoh, Lucie Vaudran, Marcel M Verbeek, Federico Verde, Lisa Vermunt, Jonathan Vogelgsang, Jens Wiltfang, Henrik Zetterberg, Sylvain Lehmann.

Alzheimer's Dement. 22 December 2021

Characteristics of subjective cognitive decline associated with amyloid positivity

Olin Jansenn, Willemijn J Jansen, Stephanie J B Vos, Mercè Boada, Lucilla Parnetti, Tomasz Gabryelewicz, Tormod Fladby, José Luis Molinuevo, Sylvia Villeneuve, Jakub Hort, Stéphane Epelbaum, Alberto Lleó, Sebastiaan Engelnorghs, Wiesje M van der Flier, Susan Landau, Julius Popp, Anders Wallin, Philip Scheltens, Marcel Olde Rikkert, Peter J Snyder, Chris Rowe, Gaël Chételat, Agustín Ruiz, Marta Marquié, Elena Chipi, Steffen Wolfsgruber, Michael Heneka, Henning Boecker, Oliver Peter, Jonas Jarholm, Lorena Rami, Adrià Tort-Merino, Alexa Pichet Binette, Judes Poirier, Pedro Rosa-Neto, Jiri Cerman, Bruno Dubois, Marc Teichmann, Daniel Alcolea, Juan Fortea, M Belén Sánchez-Saudinós, Jerith Ebenau, Cornelia Pocnet, Marie Eckerström, Louisa Thompson, Victor Villemagne, Rachel Buckley, Samantha Burnham, Marion Delarue, Yvonne Freund-Levi, Asa K Wallin, Inez Ramakers, Magda Tsolaki, Hilkka Soininen, Harald Hampel, Luiza Spiru, Alzheimer's Disease Neuroimaging Initiative: FACEHBI study group; PREVENT-AD research group; Betty Tijms, Rik Ossenkoppele, Frans R J Verhey, Frank Jessen, Pieter Jelle Visser.

Alzheimers Dement. 2021 Dec 8

Prevalence estimates of Amyloid Abnormality Across the Alzheimer Disease Clinical Spectrum

Willemijn J. Jansen, PhD; Olin Janssen, MSc; Betty M. Tijms, PhD; Stephanie j. B. Vos, PhD; Rik Ossenkoppele, PhD; Pieter Jelle Visser, MD, PhD; and the Amyloid Biomarker Study Group.

JAMA Neurol. 31 January 2022

Parsing heterogeneity within dementia with Lewy bodies using clustering of biological, clinical, and demographic data

NEUROLOGIA CATALANA AL MÓN

ALZHEIMER I ALTRES DEMÈNCIES

Carla Abdelnour, Daniel Ferreira, Marleen van de Beek, Nira Cedres, Ketil Oppedal, Lena Cavallin, Frédéric Blanc, Olivier Bousiges, Lars-Olof Wahlund, Andrea Pilotto, Alessandro Padovani, Mercè Boada, Javier Pagonabarraga, Jaime Kulisevsky, Dag Aarsland, Afina W. Lemstra & Eric Westman.

Alzheimer's Research & Theraphy. 2022 Jan 21; 14(1):14

Soluble TAM receptors sAXL and sTyro3 predict structural and functional protection in Alzheimer's disease

Frederic Brosseron, Anne Maass, Luce Kleineidam, Kishore Aravind Ravichandran, Pablo García González, Róisín M. McManus, Christina Ising, Francesco Santarelli, Carl-Christian Kolbe, Lisa M. Häsler, Steffen Wolfsgruber, Marta Marquié, Mercè Boada, Adelina Orellana, Itziar de Rojas, Sandra Röske, Oliver Peters, Nicoleta-Carmen Cosma, Arda Cetindag, Xiao Wang, Josef Priller, Eike J. Spruth, Slawek Altensein, Anja Schneider, Klaus Fliessbach, Jens Wiltfang, Björn H. Schott, Katharina Bürger, Daniel Janowitz, Martin Dichgans, Robert Perneczky, Boris-Stephan Rauchmann, Stefan Teipel, Ingo Kilimann, Doreen Göerb, Christoph Laske, Matthias H. Munk, Emrah Düzel, Renat Yakupov, Laura Dobisch, Coraline D. Metzger, Wenzel Glanz, Michael Ewers, Peter Dechent, John Dylan Haynes, Klaus Scheffler, Nina Roy, Ayda Rostamzadeh, Charlotte E. Teunissen, Natalie L. Marchant, Annika Spottke, Mathias Jucker, Eicke Latz, Michael Wagner, David Mengel, Matthis Synofzik, Frank Jessen, Alfredo Ramirez, Agustín Ruiz, Michael T. Heneka, the DELCODE study group.

Neuron. 6 January 2022

Challenges at the APOE locus: a robust quality control approach for accurate APOE genotyping

Michael E Beloy, Sarah J Eger, Yann Le Guen, Vincent Damotte, Shahzad Ahmad, M Arfan Ikram, Alfredo Ramirez, Anthoula C Tsolaki, Giacomina Rossi, Iris E Jansen, Itziar de Rojas, Kayenat Parveen, Kristel Sleegers, Martin Ingelsson, Mikko Hiltunen, Najaf Amin, Ole Andreassen, Pascual Sanchez-Juan, Patrick Kehoe, Philippe Amouyel, Rebecca Sims, Ruth Frikke-Schmidt, Wiesje M van der Flier, Jean-Charles Lambert, European Alzheimer & Dementia BioBank (EADB), Zihuai He, Summer S Han, Valerio Napoliono, Michael D Greicius.

Alzheimers Res Ther. 2022 Feb 4;14(1):22

NEUROMUSCULAR / SISTEMA NERVIÓS PERIFÈRIC

Motor neuron involvement expands the neuropathological phenotype of late-onset ataxia in RFC1 mutation (CANVAS)

David Reyes-Leiva, Iban Aldecoa, Ellen Gelpi, Ricard Rojas-García.

Brain Pathology. January 2022;00:e13051

L'atàxia cerebel·losa associada a neuropatia i la síndrome d'arèflexia vestibular (CANVAS) s'han relacionat amb una mutació per expansió al gen RFC1. Son pocs els estudis exaustius des de el punt de vista neuropatòlgic en pacients amb confirmació genètica. Presentem un cas de un pacient amb expansió RFC1 que va desenvolupar atàxia cerebel·losa incapacitant amb neuronopatia sensorial i finalment una disfàgia severa. L'estudi neuropatològic van destacar afectació dels nuclis cerebel·lars, vestibullars i de les columnes posteriors de la medul·la espinal. A més, també es va identificar una reducció moderada de les motoneurones inferiors al tronc cerebral i la medul·la espinal sense cap agregat proteic anormal; troballa no descrita fins al moment en aquesta síndrome.

Aquest cas amplia les característiques neuropatològiques de la síndrome CANVAS confirmat genèticament, subratllant el seu caràcter de multisistèmic, incloent la possible implicació de les neurones motores inferiors.

NEUROLOGIA CATALANA AL MÓN

NEUROMUSCULAR / SISTEMA NERVIÓS PERIFÈRIC

European Academy of Neurology/Peripheral Nerve Society guideline on diagnosis and treatment of chronic inflammatory demyelinating polyradiculoneuropathy: Report of a joint Task Force-Second revision

Peter Y K Van den Bergn, Pieter A van Doorn, Robert D M Hadden, Bert Avau, Patrik Vankrunkelsven, Jeffrey A Allen, Shahram Attarian, Patricia H Blomkwist-Markens, David R Cornblath, Filip Eftimov, H Stephan Goedee, Thomas Harbo, Satoshi Kuwabara, Richard A Lewis, Michael P Lunn, Eduardo Nobile-Orazio, Luis Querol, Yusuf A Rajabally, Claudia Sommer, Haluk A Topaloglu.

Eur J Neurol. 2021 Nov;28(11):3556-3583. Epub 2021 Jul 30

Autoantibody screening in Guillain-Barré syndrome

Lleixà C, Martín-Aguilar L, Pascual-Goñi E, Franco T, Caballero M, de Luna N, Gallardo E, Suárez-Calvet X, Martínez-Martínez L, Diaz-Manera J, Rojas-García R, Cortés-Vicente E, Turón J, Casasnovas C, Homedes C, Gutiérrez-Gutiérrez G, Jimeno-Montero MC, Berciano J, Sedano-Tous MJ, García-Sobrino T, Pardo-Fernández J, Márquez-Infante C, Rojas-Marcos I, Jericó-Pascual I, Martínez-Hernández E, Morís de la Tassa G, Domínguez-González C, Juárez C, Illa I, Querol L.

J Neuroinflammation. 2021 Nov 1;18(1):251

Clinical and Laboratory Features in Anti-NF155 Autoimmune Nodopathy

Martín-Aguilar L, Lleixà C, Pascual-Goñi E, Caballero-Ávila M, Martínez-Martínez L, Díaz-Manera J, Rojas-García R, Cortés-Vicente E, Turon-Sans J, de Luna N, Suárez-Calvet X, Gallardo E, Rajabally Y, Scotton S, Jacobs BC, Baars A, Cortese A, Vegezzi E, Höftberger R, Zimprich F, Roesler C, Nobile-Orazio E, Liberatore G, Hiew FL, Martínez-Piñeiro A, Carvajal A, Piñar-Morales R, Usón-Martín M, Albertí O, López-Pérez MÁ, Márquez F, Pardo-Fernández J, Muñoz-Delgado L, Cabrera-Serrano M, Ortiz N, Bartolomé M, Duman Ö, Bril V, Segura-Chávez D, Pitarokoili K, Steen C, Illa I, Querol L.

Neurol Neuroimmunol Neuroinflamm. 2021 Nov 2;9(1):e1098

Guillain-Barré syndrome after SARS-CoV-2 infection in an international prospective cohort study

Luijten LWG, Leonhard SE, van der Eijk AA, Doets AY, Appeltshauser L, Arends S, Attarian S, Benedetti L, Briani C, Casasnovas C, Castellani F, Dardiotis E, Echaniz-Laguna A, Garssen MPJ, Harbo T, Huizinga R, Humm AM, Jellema K, van der Kooi AJ, Kuitwaard K, Kuntzer T, Kusunoki S, Lascano AM, Martinez-Hernandez E, Rinaldi S, Samijn JPA, Scheidegger O, Tsouni P, Vicino A, Visser LH, Walgaard C, Wang Y, Wirtz PW, Ripellino P, Jacobs BC; IGOS consortium.

Brain. 2021 Dec 16;144(11):3392-3404

Optic Nerve Demyelination in IgG4 Anti-Neurofascin 155 Antibody-Positive Combined Central and Peripheral Demyelination Syndrome

Verghese A, Krishnan D, Chia YK, Querol L, Hiew FL.

J Cent Nerv Syst Dis. 2021 Dec 6;13:11795735211039913. eCollection 2021

Predicting Outcome in Guillain-Barré Syndrome: International Validation of the Modified Erasmus GBS Outcome Score

Doets AY, Lingsma HF, Walgaard C, Islam B, Papri N, Davidson A, Yamagishi Y, Kusunoki S, Dimachkie MM, Waheed W, Kolb N, Islam Z, Mohammad QD, Harbo T, Sindrup SH, Chavada G, Willison HJ, Casasnovas C, Bateman K, Miller

NEUROMUSCULAR / SISTEMA NERVIÓS PERIFÈRIC

JA, van den Berg B, Verboon C, Roodbol J, Leonhard SE, Benedetti L, Kuwabara S, Van den Bergh P, Monges S, Marfia GA, Shahrizaila N, Galassi G, Péréon Y, Bürmann J, Kuitwaard K, Kleyweg RP, Marchesoni C, Sedano Tous MJ, Querol L, Illa I, Wang Y, Nobile-Orazio E, Rinaldi S, Schenone A, Pardo J, Vermeij FH, Lehmann HC, Granit V, Cavaletti G, Gutiérrez-Gutiérrez G, Barroso FA, Visser LH, Katzberg HD, Dardiotis E, Attarian S, van der Kooi AJ, Eftimov F, Wirtz PW, Samijn JP, Gilhuis HJ, Hadden RD, Holt JK, Sheikh KA, Karafiath S, Vytopil M, Antonini G, Feasby TE, Faber CG, Gijsbers CJ, Busby M, Roberts RC, Silvestri NJ, Fazio R, van Dijk GW, Garssen MP, Straathof CS, Gorson KC, Jacobs BC; IGOS Consortium.

Neurology. 2021 Dec 22:10.1212/WNL.0000000000013139

- **Frequency and clinical correlates of anti-nerve antibodies in a large population of CIDP patients included in the Italian database**

Liberatore G, De Lorenzo A, Giannotta C, Manganelli F, Filosto M, Cosentino G, Cocito D, Briani C, Cortese A, Fazio R, Lauria G, Clerici AM, Rosso T, Marfia GA, Antonini G, Cavaletti G, Carpo M, Doneddu PE, Spina E, Cotti Piccinelli S, Peci E, Querol L, Nobile-Orazio E.

Neurol Sci. 2022 Jan 20

- **Editorial: Imaging of Neuromuscular Diseases**

Diaz-Manera J, Pichiecchio A, Santini F, Filosto M.

Front Neurol. 2021 Dec 2;12:814579

- **Fifteen years of enzyme therapy in Pompe disease**

Díaz-Manera J.

Rev Neurol. 2021 Nov 1;73(9):337-338

- **Prevalence of sarcopenia after remission of hypercortisolism and its impact on HRQoL**

Martel-Duguech L, Alonso-Jimenez A, Bascuñana H, Díaz-Manera J, Llauger J, Nuñez-Peralta C, Montesinos P, Webb SM, Valassi E.

Clin Endocrinol (Oxf). 2021 Nov;95(5):735-743

- **Muscle magnetic resonance imaging in myotonic dystrophy type 1 (DM1): Refining muscle involvement and implications for clinical trials**

Garibaldi M, Nicoletti T, Bucci E, Fionda L, Leonardi L, Morino S, Tufano L, Alfieri G, Lauletta A, Merlonghi G, Perna A, Rossi S, Ricci E, Alonso Perez J, Tartaglione T, Petrucci A, Pennisi EM, Salvetti M, Cutter G, Díaz-Manera J, Silvestri G, Antonini G.

Eur J Neurol. 2021 Nov 9

- **Safety and efficacy of avalglucosidase alfa versus alglucosidase alfa in patients with late-onset Pompe disease (COMET): a phase 3, randomised, multicentre trial**

Diaz-Manera J, Kishnani PS, Kushlaf H, Ladha S, Mozaffar T, Straub V, Toscano A, van der Ploeg AT, Berger KI, Clemens PR, Chien YH, Day JW, Illarioshkin S, Roberts M, Attarian S, Borges JL, Bouhour F, Choi YC, Erdem-Ozdamar S, Goker-

NEUROLOGIA CATALANA AL MÓN

NEUROMUSCULAR / SISTEMA NERVIÓS PERIFÈRIC

Alpan O, Kostera-Pruszczyk A, Haack KA, Hug C, Huynh-Ba O, Johnson J, Thibault N, Zhou T, Dimachkie MM, Schoser B; COMET Investigator Group.

Lancet Neurol. 2021 Dec;20(12):1012-1026

Safety and efficacy of cipaglucosidase alfa plus miglustat versus alglucosidase alfa plus placebo in late-onset Pompe disease (PROPEL): an international, randomised, double-blind, parallel-group, phase 3 trial

Schoser B, Roberts M, Byrne BJ, Sitaraman S, Jiang H, Laforêt P, Toscano A, Castelli J, Díaz-Manera J, Goldman M, van der Ploeg AT, Bratkovic D, Kuchipudi S, Mozaffar T, Kishnani PS; PROPEL Study Group.

Lancet Neurol. 2021 Dec;20(12):1027-1037

Drug-refractory myasthenia gravis: Clinical characteristics, treatments, and outcome

Cortés-Vicente E, Álvarez-Velasco R, Pla-Junca F, Rojas-Garcia R, Paradas C, Sevilla T, Casasnovas C, Gómez-Caravaca MT, Pardo J, Ramos-Fransi A, Pelayo-Negro AL, Gutiérrez-Gutiérrez G, Turon-Sans J, López de Munain A, Guerrero-Sola A, Jericó I, Martín MA, Mendoza MD, Morís G, Vélez-Gómez B, Garcia-Sobrino T, Pascual-Goñi E, Reyes-Leiva D, Illa I, Gallardo E.

Ann Clin Transl Neurol. 2022 Jan 26

Common and rare variant association analyses in amyotrophic lateral sclerosis identify 15 risk loci with distinct genetic architectures and neuron-specific biology

van Rheenen W, van der Spek RAA, Bakker MK, van Vugt JJFA, Hop PJ, Zwamborn RAJ, de Klein N, Westra HJ, Bakker OB, Deelen P, Shireby G, Hannon E, Moisse M, Baird D, Restuadi R, Dolzhenko E, Dekker AM, Gawor K, Westeneng HJ, Tazelaar GHP, van Eijk KR, Kooyman M, Byrne RP, Doherty M, Heverin M, Al Khleifat A, Iacoangeli A, Shatunov A, Ticozzi N, Cooper-Knock J, Smith BN, Gromicho M, Chandran S, Pal S, Morrison KE, Shaw PJ, Hardy J, Orrell RW, Sendtner M, Meyer T, Başak N, van der Kooi AJ, Ratti A, Fogh I, Gellera C, Lauria G, Corti S, Cereda C, Sproviero D, D'Alfonso S, Sorarù G, Siciliano G, Filosto M, Padovani A, Chiò A, Calvo A, Moglia C, Brunetti M, Canosa A, Grassano M, Beghi E, Pupillo E, Logroscino G, Nefussy B, Osmanovic A, Nordin A, Lerner Y, Zabari M, Gotkine M, Baloh RH, Bell S, Vourc'h P, Corcia P, Couratier P, Millecamps S, Meininger V, Salachas F, Mora Pardina JS, Assialioui A, Rojas-García R, Dion PA, Ross JP, Ludolph AC, Weishaupt JH, Brenner D, Freischmidt A, Bensimon G, Brice A, Durr A, Payan CAM, Saker-Delye S, Wood NW, Topp S, Rademakers R, Tittmann L, Lieb W, Franke A, Ripke S, Braun A, Kraft J, Whiteman DC, Olsen CM, Uitterlinden AG, Hofman A, Rietschel M, Cichon S, Nöthen MM, Amouyel P; SLALOM Consortium; PARALS Consortium; SLAGEN Consortium; SLAP Consortium, Traynor BJ, Singleton AB, Mitne Neto M, Cauchi RJ, Ophoff RA, Wiedau-Pazos M, Lomen-Hoerth C, van Deerlin VM, Grosskreutz J, Roediger A, Gaur N, Jörk A, Barthel T, Theele E, Ilse B, Stubendorff B, Witte OW, Steinbach R, Hübner CA, Graff C, Brylev L, Fominykh V, Demeshonok V, Ataulina A, Rogelj B, Koritnik B, Zidar J, Ravnik-Glavač M, Glavač D, Stević Z, Drory V, Povedano M, Blair IP, Kiernan MC, Benyamin B, Henderson RD, Furlong S, Mathers S, McCombe PA, Needham M, Ngo ST, Nicholson GA, Pamphlett R, Rowe DB, Steyn FJ, Williams KL, Mather KA, Sachdev PS, Henders AK, Wallace L, de Carvalho M, Pinto S, Petri S, Weber M, Rouleau GA, Silani V, Curtis CJ, Breen G, Glass JD, Brown RH Jr, Landers JE, Shaw CE, Andersen PM, Groen EJN, van Es MA, Pasterkamp RJ, Fan D, Garton FC, McRae AF, Davey Smith G, Gaunt TR, Eberle MA, Mill J, McLaughlin RL, Hardiman O, Kenna KP, Wray NR, Tsai E, Runz H, Franke L, Al-Chalabi A, Van Damme P, van den Berg LH, Veldink JH.

Nat Genet. 2021 Dec;53(12):1636-1648. Epub 2021 Dec 6

Diagnosis of Genetic White Matter Disorders by Singleton Whole-Exome and Genome Sequencing Using Interactome-Driven Prioritization

Schlüter A, Rodríguez-Palmero A, Verdura E, Vélez-Santamaría V, Ruiz M, Fourcade S, Planas-Serra L, Martínez JJ, Guilera C, Girós M, Artuch R, Yoldi ME, O'Callaghan M, García-Cazorla A, Armstrong J, Marti I, Rezola EM, Redin

NEUROMUSCULAR / SISTEMA NERVIÓS PERIFÈRIC

C, Mandel JL, Conejo D, Sierra-Córcoles C, Beltran S, Gut M, Vázquez E, Del Toro M, Troncoso M, Pérez-Jurado LA, Gutiérrez-Solana LG, López de Munain A, Casasnovas C, Aguilera-Albesa S, Macaya A, Pujol A; GWMD working group.

Neurology. 2022 Jan 10:10.1212/WNL.0000000000013278

CIBERER: Spanish National Network for Research on Rare Diseases: a highly productive collaborative initiative

Luque J, Mendes I, Gómez B, Morte B, de Heredia ML, Herreras E, Corrochano V, Bueren J, Gallano P, Artuch R, Fillat C, Pérez-Jurado LA, Montoliu L, Carracedo Á, Millán JM, Webb SM, Palau F; CIBERER Network, Lapunzina P.

Clin Genet. 2022 Jan 20

Correction to: Characterization of Alu and recombination-associated motifs mediating a large homozygous SPG7 gene rearrangement causing hereditary spastic paraplegia

López E, Casasnovas C, Giménez J, Matilla-Dueñas A, Sánchez I, Volpini V.

eurogenetics. 2022 Jan;23(1):79

Electrodiagnosis of Guillain-Barre syndrome in the International GBS Outcome Study: Differences in methods and reference values

Arends S, Drenthen J, van den Bergh P, Franssen H, Hadden RDM, Islam B, Kuwabara S, Reisin RC, Shahrizaila N, Amino H, Antonini G, Attarian S, Balducci C, Barroso F, Bertorini T, Binda D, Brannagan TH, Buermann J, Casasnovas C, Cavaletti G, Chao CC, Dimachkie MM, Fulgenzi EA, Galassi G, Gutiérrez Gutiérrez G, Harbo T, Hartung HP, Hsieh ST, Kiers L, Lehmann HC, Manganelli F, Marfia GA, Mataluni G, Pardo J, Péréon Y, Rajabally YA, Santoro L, Sekiguchi Y, Stein B, Stettner M, Uncini A, Verboon C, Verhamme C, Vytopil M, Waheed W, Wang M, Zivkovic S, Jacobs BC, Cornblath DR; IGOS consortium.

Clin Neurophysiol. 2022 Jan 13:S1388-2457(22)00011-6

Genome-wide identification of the genetic basis of amyotrophic lateral sclerosis

Zhang S, Cooper-Knock J, Weimer AK, Shi M, Moll T, Marshall JNG, Harvey C, Nezhad HG, Franklin J, Souza CDS, Ning K, Wang C, Li J, Dilliott AA, Farhan S, Elhaik E, Pasniceanu I, Livesey MR, Eitan C, Hornstein E, Kenna KP; Project MinE ALS Sequencing Consortium, Veldink JH, Ferraiuolo L, Shaw PJ, Snyder MP.

Neuron. 2022 Jan 11:S0896-6273(21)01036-9

Amyotrophic lateral sclerosis (ALS) from the perspective of Primary Care. Epidemiology and clinical-care characteristics

Castro-Rodríguez E, Azagra R, Gómez-Batiste X, Povedano M.

Aten Primaria. 2021 Dec;53(10):102158

Plasma exchange with albumin replacement and disease progression in amyotrophic lateral sclerosis: a pilot study

Povedano M, Paipa A, Barceló M, Woodward MK, Ortega S, Domínguez R, Aragonés ME, Horrillo R, Costa M, Páez A.

NEUROLOGIA CATALANA AL MÓN

NEUROMUSCULAR / SISTEMA NERVIÓS PERIFÈRIC

Neurol Sci. 2021 Nov 18

- **TDP-43 Cytoplasmic Translocation in the Skin Fibroblasts of ALS Patients**

  Rubio MA, Herrando-Grabulosa M, Velasco R, Blasco I, Povedano M, Navarro X.

  Cells. 2022 Jan 8;11(2):209

- **Generation of an induced pluripotent stem cell line from a compound heterozygous patient in TK2 gene**

  Hernández-Ainsa C, Nascimento A, Jou C, Artuch R, Montoya J, Ruiz-Pesini E, Emperador S.

  Stem Cell Res. 2021 Dec 20;59:102632

- **Tick-borne encephalitis. Description of the first imported case in Spain in a paediatric patient**

  Izurieta-Pacheco AC, Nou-Fontanet L, Nascimento A, Martínez MJ, Velasco-Arnaiz E.

  An Pediatr (Engl Ed). 2022 Jan;96(1):68-69

- **Safety and efficacy of once-daily risdiplam in type 2 and non-ambulant type 3 spinal muscular atrophy (SUNFISH part 2): a phase 3, double-blind, randomised, placebo-controlled trial**

  Mercuri E, Deconinck N, Mazzone ES, Nascimento A, Oskoui M, Saito K, Vuillerot C, Baranello G, Boespflug-Tanguy O, Goemans N, Kirschner J, Kostera-Pruszczyk A, Servais L, Gerber M, Gorni K, Khwaja O, Kletzl H, Scalco RS, Staunton H, Yeung WY, Martin C, Fontoura P, Day JW; SUNFISH Study Group.

  Lancet Neurol. 2022 Jan;21(1):42-52

- **Ataluren delays loss of ambulation and respiratory decline in nonsense mutation Duchenne muscular dystrophy patients**

  McDonald CM, Muntoni F, Penematsa V, Jiang J, Kristensen A, Bibbiani F, Goodwin E, Gordish-Dressman H, Morgenroth L, Werner C, Li J, Able R, Trifillis P, Tulinius M; Study 019 investigators.

  J Comp Eff Res. 2022 Feb;11(3):139-155

- **Sleep breathing disorders in pediatric patients with spinal muscular atrophy 2**

  Katalina Bertrán, Oscar Sans Capdevila, Andrés Nascimiento, Carlos Ortez, Daniel Natera, Alex Iranzo de Riquer.

  Sleep Med. 2021 Nov 20;89:85-89

- **Dysfunctional mitochondrial translation and combined oxidative phosphorylation deficiency in a mouse model of hepatoencephalopathy due to Gfm1 mutations**

  Molina-Berenguer M, Vila-Julià F, Pérez-Ramos S, Salcedo-Allende MT, Cámara Y, Torres-Torronteras J, Martí R.

  FASEB J. 2022 Jan;36(1):e22091

NEUROLOGIA CATALANA AL MÓN

NEUROMUSCULAR / SISTEMA NERVIÓS PERIFÈRIC

- **Genetic diagnosis of basal ganglia disease in childhood**

  Baide-Mairena H, Marti-Sánchez L, Marcé-Grau A, Cazurro-Gutiérrez A, Sanchez-Montanez A, Delgado I, Moreno-Galdó A, Macaya-Ruiz A, García-Arumí E, Pérez-Dueñas B; Childhood Basal Ganglia Disease Group.

  Dev Med Child Neurol. 2022 Jan 5

CEFALEES

- **In search of a gold standard patient-reported outcome measure to use in the evaluation and treatment-decision making in migraine prevention. A real-world evidence study**

  Alpuente A, Gallardo VJ, Caronna E, Torres-Ferrus M, Pozo-Rosich P.

  J Headache Pain. 2021 Dec 13;22(1):151

- **Safety of anti-CGRP monoclonal antibodies in patients with migraine during the COVID-19 pandemic: Present and future implications**

  Caronna E, José Gallardo V, Alpuente A, Torres-Ferrus M, Sánchez-Mateo NM, Viguera-Romero J, López-Veloso AC, López-Bravo A, Gago-Veiga AB, Irimia Sieira P, Porta-Etessam J, Santos-Lasaosa S, Pozo-Rosich P; Spanish CGRP-COVID Study Group.

  Neurologia (Engl Ed). 2021 Oct;36(8):611-617

- **Advancing our commitment to our peer reviewers**

  Halker Singh RB, Bobker SM, Roberts JL, Charleston L 4th, Robbins MS, Pradhan A, Sprenger T, Pozo-Rosich P, Orr SL, Powers SW, Houle TT, Turner DP, Gelfand AA.

  Headache. 2021 Oct;61(9):1299-1301. Epub 2021 Oct 13

- **Burden of Migraine in Patients With Preventive Treatment Failure Attending European Headache Specialist Centers: Real-World Evidence From the BECOME Study**

  Pozo-Rosich P, Lucas C, Watson DPB, Gaul C, Ramsden E, Ritter S, Martelletti P, Snellman J.

  Pain Ther. 2021 Dec;10(2):1691-1708. Epub 2021 Oct 13

- **Anti-CGRP monoclonal antibodies in chronic migraine with medication overuse: real-life effectiveness and predictors of response at 6 months**

  Caronna E, Gallardo VJ, Alpuente A, Torres-Ferrus M, Pozo-Rosich P.

  J Headache Pain. 2021 Oct 7;22(1):120

- **Salivary CGRP can monitor the different migraine phases: CGRP (in)dependent attacks**

NEUROLOGIA CATALANA AL MÓN

CEFALEES

Alpuente A, Gallardo VJ, Asskour L, Caronna E, Torres-Ferrus M, Pozo-Rosich P.

Cephalalgia. 2021 Oct 4:3331024211040467. Epub ahead of print

- **The impact of a digital platform on migraine patient-centered outcome research. Evaluation of midolordecabeza.org, a headache website in Spanish**

Gallardo VJ, Alpuente A, Cerda-Company X, Torres-Ferrus M, Sanchez Del Rio M, Lainez JM, Leira R, Trochet J, Pozo-Rosich P.

Headache. 2021 Oct;61(9):1403-1410. Epub 2021 Oct 3

- **Is There a Gender Difference in the Response to onabotulinumtoxinA in Chronic Migraine? Insights from a Real-Life European Multicenter Study on 2879 Patients**

Ornello R, Ahmed F, Negro A, Miscio AM, Santoro A, Alpuente A, Russo A, Silvestro M, Cevoli S, Brunelli N, Vernieri F, Grazzi L, Baraldi C, Guerzoni S, Andreou AP, Lambru G, Kamm K, Ruscheweyh R, Russo M, Torelli P, Filatova E, Latysheva N, Gryglas-Dworak A, Straburzyński M, Butera C, Colombo B, Filippi M, Pozo-Rosich P, Martelletti P, Sacco S.

Pain Ther. 2021 Dec;10(2):1605-1618. Epub 2021 Sep 26

- **Headache: pregnancy and breastfeeding. Recommendations of the Spanish Society of Neurology's Headache Study Group**

González-García N, Díaz de Terán J, López-Veloso AC, Mas-Sala N, Mínguez-Olaondo A, Ruiz-Piñero M, Gago-Veiga AB, Santos-Lasaosa S, Viguera-Romero J, Pozo-Rosich P.

Neurologia (Engl Ed). 2022 Jan-Feb;37(1):1-12. Epub 2021 Sep 14

- **Toward a better understanding of persistent headache after mild COVID-19: Three migraine-like yet distinct scenarios**

Caronna E, Alpuente A, Torres-Ferrus M, Pozo-Rosich P.

Headache. 2021 Sep;61(8):1277-1280. Epub 2021 Aug 7

- **The impact of anti-CGRP monoclonal antibodies in resistant migraine patients: a real-world evidence observational study**

Torres-Ferrús M, Gallardo VJ, Alpuente A, Caronna E, Gine-Cipres E, Pozo-Rosich P.

J Neurol. 2021 Oct;268(10):3789-3798. Epub 2021 Mar 27

- **Can COVID-19 vaccines relieve severe tension-type headache and migraine?**

González-Menacho J, Villas-Roca M, Castañé H, Joven J, Camps J, Iftimie S.
Med Hypotheses. 2022 Apr;161:110812. Epub 2022 Feb 22

- **Cutaneous Allodynia in Migraine: A Narrative Review**

NEUROLOGIA CATALANA AL MÓN

CEFALEES

Mínguez-Olaondo A, Quintas S, Morollón Sánchez-Mateos N, López-Bravo A, Vila-Pueyo M, Grozeva V, Belvís R, Santos-Lasaosa S, Irimia P.

Front Neurol. 2022 Jan 21;12:831035. eCollection 2021

NOTÍCIES

ENTREVISTA AMB EL CONSELLER

El passat 3 de febrer el Dr. Yaroslau Compta i la Dra. Carmen Tur, president i vocal de la Junta de l'SCN van entrevistar-se amb l'Hble. Sr. Josep Mª Argimon, conseller de Salut de la Generalitat de Catalunya. Aquestes reunions es fan de manera periòdica amb cada nova junta que es crea, per fer un seguiment de les peticions formulades. Se li va recordar la rellevància dels més de 100 anys de creació de la nostra Societat i es van tractar els següents temes:

1. Posicionament IPA, posicionament BTN, posicionament La Meva Salut, posicionament monoclonals migranya, Consens Català Genètica Trastorns del Moviment.
2. Eutanàsia canals d'informació/feedback. Resum anual 2021 i anys futurs amb perspectiva de patologia Neurològica.
3. Dificultat dels comarcals en trobar neuròlegs (que s'agreujarà per la jubilació de neuròlegs els propers anys).
    a. Opció de compartir professionals que ja es fa en algun centre per tal que els neuròlegs del comarcal optin també a recerca (contractes compartits entre un comarcal i un centre terciari / universitari / de recerca).
4. Implicacions brutals en l'absentisme laboral i presentisme ineficient.
    a. Malalties neurològiques en persones joves: migranya, esclerosi múltiple, epilèpsia, Parkinson d'inici jove...
    b. Acció sobre partides econòmiques assignades a conselleria d'interior/treball que puguin redistribuir-se per ajudar al desplegament d'ajudes en l'àmbit laboral d'aquests pacients.
    c. Política d'afavorir el teletreball, ajudes als empresaris per facilitar torns de treball més fixes...
5. Accions per millorar accés a territori a teràpies (ictus, biològiques, etc.).
6. Manifestar el nostre compromís per la diversitat i equitat. Quin programa formatiu i recursos té la conselleria al respecte i com ens poden ajudar o adreçar.
7. Recordar que l'administració pot comptar amb l'SCN com a interlocutor per temes com novetats farmacològiques, reordenació d'atenció i teràpies a malalties neurològiques.

Creiem que és indispensable aquest seguiment per a poder exposar les nostres demandes com a neuròlegs catalans.

PREMI BECA BIAL-SOCIETAT CATALANA DE NEUROLOGIA

El Jurat ha acordat atorgar el PREMI BECA BIAL-SOCIETAT CATALANA DE NEUROLOGIA 2021, amb una dotació de 6.000€, al treball: EDUMAR - Rellevància dels programes psicoeducatius estandarditzats en la qualitat de vida dels pacients amb malaltia de Parkinson, presentat pel Dr. Antoni Suárez, Sra. Isabel Miró, Dra. Irene Navalpotro i Dr. Victor Puente de l'Hospital del Mar.

En breu es posarà en marxa la segona edició d'aquesta Beca.

Enhorabona als guanyadors i guanyadores.

PREMIS SOCIETAT CATALANA DE NEUROLOGIA

La Societat Catalana de Neurologia ha atorgat aquest any els premis següents:

- Premi "Eduard Bertran i Rubio" Trajectòria Professional. Dr. Rafael Blesa. Hospital de la Santa Creu i Sant Pau
- Premi "Agustí Codina i Puiggròs" Millor Article 2021. Pendent
- Premi "Artur Galceran i Granés", Social. Migraine Adaptative Brain Lab
- Premi "SCN 2021 a la millor alumna del Curs de Residents 2020-2021". Dra. Ana Martínez Viguera. Hospital de la Santa Creu i Sant Pau. Barcelona

Enhorabona per la tasca feta.

NOTÍCIES

PREMI JOHN DYSTEL 2022 A LA INVESTIGACIÓ DE L'EM

El Dr. Xavier Montalban, membre de la Societat Catalana de Neurología des de l'any 1989, ha estat guardonat amb el Premi John Dystel 2022 per a la Investigació de l'esclerosi múltiple. El premi li ha atorgat conjuntament la National Multiple Sclerosis Society i la American Academy of Neurology (AAN).

Aquest premi reconeix les contribucions més destacades a nivell mundial en la investigació en la comprensió, el tractament o la prevenció de l'esclerosi múltiple. Enhorabona Xavier.

DIA MUNDIAL DEL DELÍRIUM

El passat 16 de març és va celebrar el Dia mundial del delírium. El delírium o síndrome confusional aguda és un dels trastorns més infradiagnosticats. Alguns dels motius principals són el desconeixement dels símptomes i les causes que el provoquen, així com, la poca informació de què disposen tant els professionals sanitaris no especialistes en aquest àmbit com l'entorn del pacient.

El Pla Director Sociosanitari del Departament de Salut ha publicat una Guia d'abordatge del delírium, on s'estableixen els factors i població de risc i les intervencions a dur a terme en cas de presentar-se aquesta síndrome geriàtrica.

En el següent enllaç la podreu visitar::

https://salutweb.gencat.cat/ca/ambits_actuacio/linies_dactuacio/estrategies_salut/atencio-sociosanitaria/

SOM EL QUE ESCOLTEM

La Dra. Patricia Caicedo ens ha informat del llibre que ha escrit sobre "Somos lo que escuchamos. Impacto de la música en la salud individual y social".

Des de la junta de l'SCN us el recomanem.

https://drive.google.com/file/d/1XP7eKvyiTCo8LDjlTRO6BhwZ9yjzGkd/view?usp=sharing

BRAIN FILM FEST

El passat mes de març es va celebrar la 5ª edició del Brain Film Fest. Si teniu curiositat del que s'hi va fer us deixem l'enllaç:

https://brainfilmfest.com/wp-content/uploads/2022/02/BFF2022_programa_online_CAST_pre09oct.pdf

CONFERÈNCIA BIENNAL BARCELONA-PITTSBURGH

Els dies 1 al 3 de juny se celebrarà la XII Conferència Biennal Barcelona-Pittsburgh, referent en la investigació, tractament i diagnòstic de les demències. Experts de tot el món hi aporten experiències i coneixements actualitzats.

Us indiquem l'enllaç on podreu trobar més informació:

https://www.fundacioace.com/bcnpit/

DICCIONARI MULTILINGÜE DE LA COVID-19

La Fundació Dr. Antoni Esteve i el TERMCAT presenten el *Diccionari multilingüe de la COVID-19: cinc-cents termes per a entendre la pandèmia*, una obra elaborada amb el suport del Departament de Salut de la Generalitat de Catalunya, i la col·laboració de la Societat del Diccionari Enciclopèdic de Medicina SocDEMCAT i d'un extens equip d'especialistes, que s'ofereix alhora en format electrònic i també en edició en paper.

El diccionari, adreçat tant a professionals de l'àmbit com a la població en general, recull 500 termes relatius a la pandèmia de la COVID-19, com ara ***taxa de contagis, confinament, EPI, test d'antígens, anticòs, soca, variant, immunitat de grup***, etc., definits en català i amb equivalents en 9 llengües: occità, basc, gallec, castellà, anglès, francès, portuguès (amb les variants de Portugal i del Brasil), neerlandès i àrab. Aquests equivalents han estat aportats per experts de cada llengua, provinents d'entitats com Cosnautas, l'Institut d'Estudis Aranesi, Osakidetza (el Servei Basc de Salut), TERMIGAL (el Centre de Terminologia Gallec), Tremédica i UZEI (el Centre de Terminologia Basc), o amb contribucions a títol individual.

Sota la coordinació de Maria Antònia Julià, que també col·labora en el nostre Butlletí, Elisabet Serés i Fèlix Bosch, un ampli equip d'especialistes ha col·laborat en la preparació de l'obra, que ha partit del ***Diccionari de la COVID-19***, elaborat pel TERMCAT. Entre els participants hi ha María Verónica Saladrigas, Fernando A. Navarro, Paz Gómez Polledo y Laura Munoa, vinculats a Tremédica (Asociación Internacional de Traductores y Redactores de Medicina y Ciencias Afines) i autors de ***Diccionario de covid-19 (EN-ES)***.

IN MEMORIAM

Dr. Isabel Illa Sendra

13/05/1952 - 20/03/2022

Directora de la Unitat de Malalties Neuromusculars
Servei de Neurologia
Hospital de la Santa Creu i Sant Pau
Barcelona

La Professora Isabel Illa Sendra, neuròloga de l'Hospital de Santa Creu i Sant Pau, directora de la Unitat de Malalties Neuromusculars del mateix Hospital i Catedràtica de Neurologia de la Universitat Autònoma de Barcelona, va morir la matinada del 20 de març de 2022.

La Isabel, apassionada neuròloga, una de les poques dones científiques de la seva generació, deixa un immens llegat al món de les malalties neuromusculars al nostre país i arreu, incloent-hi la formació especialitzada i el suport a diverses generacions de joves neuròlegs, fet que sens dubte ha contribuït a augmentar la conscienciació i a millorar la qualitat de l'atenció als pacients afectats de malalties neuromusculars al nostre país. La Unitat de Malalties Neuromusculars de l'Hospital de la Santa Creu i Sant Pau de Barcelona trobarà a faltar els seus valuosos consells i el seu suport. Els seus descobriments ressonen avui arreu del món i els seus treballs són àmpliament citats per altres investigadors.

La Isabel va cursar la carrera de Medicina i va fer la residència de Neurologia a l'Hospital de Sant Pau. Des dels inicis va tenir clara la seva vocació científica, i per això la seva tesi va tractar sobre el valor dels autoanticossos en el diagnòstic de la miastènia gravis. El seu perfil científic la va portar juntament amb la seva família al National Institute of Health als EUA, on va realitzar importants aportacions sobre les malalties musculars en pacients amb infecció per el VIH i les miopaties inflamatòries, treballs publicats al New England Journal of Medicine. Va ser pionera i tenaç defensora de la figura del metge-científic, com a eina fonamental per avançar en el coneixement de les malalties i per aconseguir traslladar de forma efectiva els avenços científics al maneig i cura dels pacients. En tornar a l'Hospital de Sant Pau va liderar la creació d'una Unitat de Malalties Neuromusculars moderna, tal com s'entenia als EUA, impulsant la presència d'investigadors bàsics i clínics al mateix grup, i va demostrar que, sense grans recursos i, fins i tot en moments i contexts adversos, es poden fer contribucions d'alt impacte per millorar el maneig dels pacients. Un bon exemple és la seva participació en la identificació del gen de la disferlina, com a gen mutat en pacients amb miopatia de Miyoshi o amb una forma de distròfia muscular de cintures, treball publicat a la prestigiosa revista Nature Genetics. Les seves contribucions i prestigi la van portar a ser la primera dona catedràtica de Neurologia a Espanya, així com a ser la primera i única dona presidenta de la Societat Espanyola de Neurologia en tota la seva història. En els darrers anys s'havia dedicat de manera intensiva a la investigació en neuroimmunologia, contribuint de forma decisiva a la millora del pronòstic de malalties com la miastènia gravis o les neuropaties autoimmunes gràcies a una intuïció científica incomparable. En tots dos camps va descobrir la possibilitat d'aplicar tractaments altament eficaços com el rituximab en poblacions de pacients caracteritzades pel seu perfil d'autoanticossos. Actualment la Unitat de Malalties Neuromusculars de l'Hospital de Santa Creu i Sant Pau, és Unitat de referència nacional i internacional, gràcies a la visió, tenacitat i transversalitat de l'activitat de la professora Illa. A més, la Isabel era una excel·lent docent, sempre preocupada per incrementar l'interès dels neuròlegs per aquesta subespecialitat minoritària de la neurologia que és el neuromuscular. Una desena de neuròlegs espanyols passa cada any per la Unitat de Malalties Neuromusculars de Sant Pau i, des de fa deu anys, organitza el curs de Malalties Neuromusculars de Sant Pau, que va néixer, precisament, per incrementar la massa crítica de neuròlegs joves motivats pel Neuromuscular i en què les pràctiques al laboratori eren un requisit: volia que l'interès en la recerca translacional calés en les noves generacions.

En l'àmbit personal la Isabel era fidel als seus principis, al seu equip i a la seva família. Va compartir la seva vida personal i professional amb el Dr. Rafael Blesa, també neuròleg.

Amb la mort de la Isabel, la comunitat neurològica espanyola i internacional perd un referent. Especialment, el grup de Malalties Neuromusculars perd la figura més reconeguda i que més ha aportat per a el progrés en aquestes malalties.

Barcelona, 28 de març de 2022

Montse Olivé, Eduard Gallardo, Luis Querol, Ricard Rojas, Janina Turon i Alberto Lleó

en nom de la Unitat de malalties Neuromusculars i de tot el servei de Neurologia
Hospital de la Santa Creu i Sant Pau
Barcelona

L'ESPAI DEL RESIDENT

DISCUSSIÓ DEL CAS

Dra. Rosa Ferrer Tarrés
Resident de 1r any
Hospital U. Dr. Josep Trueta
Girona

Dra. Carla Vera Cáceres
Resident de 2n any
Hospital U. Dr. Josep Trueta
Girona

Dra. Almudena Boix Lago
Resident de 3r any
Hospital U. Dr. Josep Trueta
Girona

Dra. Laura Sánchez Cirera
Resident de 4t any
Hospital U. Dr. Josep Trueta
Girona

Dra. Yolanda Silva Blas
Tutora de residents
Hospital U. Dr. Josep Trueta
Girona

1. **Després de la revisió de la neuroimatge, quina és la teva proposta etiològica?**

La nostra sospita etiològica és una malformació vascular a nivell espinal denominada fístula dural espinal o fístula arteriovenosa dural espinal que consisteix en un fenomen de connexió anòmala de dos sistemes amb un alt diferencial de pressió (en aquest cas suposa una comunicació directa entre el sistema arterial que irriga la mèdul·la espinal i el sistema venós de drenatge).

En la neuroimatge destaca la presencia de signes secundaris a un sistema venós congestionat amb una medul·la espinal edematosa per la dificultat de drenatge del sistema venós intrínsec, així com de les venes espinals allargades i dilatades.

La simptomatologia ve també determinada per la congestió venosa i la conseqüent afectació medul·lar. El pacient presenta cervicalgia associada i afectació de nervis cranials amb una lesió hiperintensa a nivell bulbar dret, peduncle cerebel·lós dret amb extensió fins C7 pel que se sospita que la fístula dural espinal es troba a nivell craneocervical.

2. **Quina prova diagnòstica, que a la vegada pot ser terapèutica, estaria indicada?**

L'arteriografia espinal és considerada el gold estàndard i ens permet visualitzar i localitzar el nivell de la fístula així com la seva anatomia i realitzar un diagnòstic de certesa. En la majoria de casos s'utilitza pel tractament a través de tècniques d'embolització arterial, no obstant, no totes les fístules poden tractar-se a través d'embolització endovascular sinó que a vegades és necessari abordatge quirúrgic o, fins i tot, una combinació de les dos tècniques.

3. **Quines són les possibles complicacions d'aquest procediment?**

Les complicacions més freqüents relacionades amb l'embolització de les fístules durals són:

- Complicacions secundàries al tancament de la fístula amb empitjorament clínic posterior degut a l'estasis venós. El sistema venós està adaptat al augment de volum i al realitzar el tancament de la fístula es troba en un context de baixes pressions que pot precipitar a la formació de trombos. És per això que s'ha de mantenir el tractament anticoagulant després del tancament endovascular o quirúrgic de la fístula.
- Afectació de l'arteria Adamkiewicz (T8-L2) i de l'arteria espinal anterior i produir isquèmia dels ⅔ anteriors de la medul·la espinal provocant empitjorament del déficit motor i sensitiu.
- Hematoma intramedul·lar per trencament de vasos.
- Altres complicacions a destacar són les pròpies de l'arteriografia com hematomes locals, pseudoaneurismes, embòlies arterials, infeccions, encefalopatia post-contrast entre d'altres.

4. **Com explicaries la fluctuació clínica que va presentar el pacient?**

Les fístules durals espinals són una comunicació anòmala entre una artèria i una vena, l'augment de la pressió venosa provoca una pèrdua de regulació dels vasos medul·lars amb disrupció de la barrera hematoencefàlica i edema medul·lar progressiu que amb el temps pot arribar a

DISCUSSIÓ DEL CAS

l'isquèmia.

La fluctuació clínica dels pacients amb fístules espinals durals, així com el temps entre la formació de la fístula i l'aparició de la simptomatologia es variable i secundari a diferents mecanismes adaptatius del sistema venós.

El sistema venós medul·lar està format per múltiples venes radiculomedul·lars amb capacitat per adaptar-se a l'augment de volum secundari al procés fístulós durant un periode de temps variable, però de forma progressiva, l'adaptació va claudicant probablement degut a l'arterialització del sistema venós amb proliferació de la íntima i events protrombòtics en les venes radiculomedul·lars.

El tancament consecutiu de les venes radiculomedul·lars així com la congestió medul·lar i la claudicació de l'adaptació venosa, són els responsables de la clàssica simptomatologia intermitent en les fases intermitges de la malaltia.

Les maniobres de valsalva, la bipedestació prolongada i l'exercici poden exacerbar la clínica augmentant la pressió venosa i provocant clínica fluctuant. A més també poden haver-hi complicacions agudes en forma de sagnat subaracnoidal o intramedul·lar i lesions isquèmiques que també poden exacerbar la clínica.

Cal tenir en compte, que abans de presentar la mielopatia severa amb paraplegia i disfunció esfinteriana la clínica es manifesta amb símptomes lleus com claudicació amb l'exercici o parestesies.

La congestió venosa és transmesa en direcció caudocranial al llarg de la medul·la espinal, el que explica que en la majoria de casos els primers símptomes es manifestin amb la disfunció del con medul·lar.

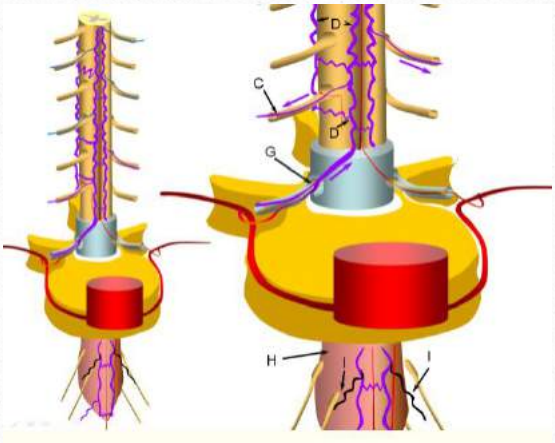

Shapiro M, Nelson PK, Allen J, Beckse T et al. (2022). "Spinal Dural Fistula" New York University Langone Medical Center. Recuperado de: neuroangio.org

A la figura s'observa la fístula entre l'artèria i la vena radiculomedul·lar a nivell de l'arrel nerviosa (G). L'augment progressiu de la pressió a les venes espinals (D venes tortuoses i elongades) provoca la fallada gradual de les venes radiculomedul·lars (I en color negre) secundari a processos trombòtics i el conseqüent edema de la medul·la (H) per disrupció de la barrera del vas. Els primers símptomes que referirà el pacient serà la clínica urinària (per la major afectació del conus medul·lar a causa de la seva localització cabal). Als estadis intermedis de la malaltia, els símptomes aniran fluctuant a causa dels canvis de pressió venosa i la congestió medul·lar.

BIBLIOGRAFIA

(1) Patchana T, Savla P, Taka TM, Ghanchi H, Wiginton J 4th, Schiraldi M, Cortez V. Spinal Arteriovenous Malformation: Case Report and Review of the Literature. Cureus. 2020 Nov 21;12(11):e11614.

(2) Shapiro M, Nelson PK, Allen J, Beckse T et al. Spinal Dural Fistula. New York University Langone Medical Center. Neuroangio.org.

(3) Iglesias Gordo J, Martínez García R. Fístulas arteriovenosas durales medulares: las malformaciones vasculares más frecuentes de la médula espinal. Radiología. 2018;60:237-49.

(4) Xu DS, Sun H, Spetzler RF. Spinal arteriovenous malformations: surgical management. Handb Clin Neurol. 2017;143:153-160.

(5) Ando T, Yoshimura T, Kawakami O. [Early Diagnosis of Spinal Dural Arteriovenous Fistula]. Brain Nerve. 2021 Jun;73(6):685-696.

(6) Vélez Zuluaga, J; Milena García N; Hernán Roa Mejía C; Piñeros Rodríguez C; Aldana Leal C, J. Spinal Dural Fistula, the Importance of its Early Diagnosis. Rev. Colomb. Radiol. 2016; 27(3): 4516-9.

(7) Marey-López J, Pego-Reigosa R, Alonso G, López-Facal M, Marín-Sánchez M, Martínez-Figueroa A, Díaz-Valiño JL. Tratamiento endovascular de fístulas arteriovenosas duralés con drenaje venoso medular. Experiencia en 18 pacientes. Rev Neurol 1998;26 (153):793-799.

L'ESPAI DEL RESIDENT

RESOLUCIÓ DEL CAS

Dr. Antonio Doncel-Moriano Cubero
Resident de 4t any
Hospital Clínic
Barcelona

Dra. Diana Esteller Gauxax
Resident de 4t any
Hospital Clínic
Barcelona

Es tracta d'una fístula arterio-venosa dural (FAVD) tentorial, diagnòstic que va ser possible després de la realització d'una arteriografia, el *gold standard* per al diagnòstic d'aquesta patología. Aquesta fístula presentava aports de l'artèria cerebelosa superior esquerra i les arteries perforants de tronc, podent-se apreciar una vena de drenatge dilatada que s'estén per la regió perimedular anterior (grau V de Cognard) (IMATGE 1).

Les FAVDs intracranials son un subtipus de malformacions vasculars infreqüents d'etiologia incerta. Es donen en aproximàdament 0,3 per cada 100000 persones i any, suposen entre el 10 i el 15% de les malformacions vasculars intracranials.

Aquestes malformacions es caracteritzen per una connexió anòmala entre artèries cerebrals i venes del sistema venós dural. Aquesta connexió produeix una hipertensió venosa dels vasos arterialitzats, amb edema de parènquima i risc d'isquèmia o sagnat. Aquest risc es determina tenint en compte el patró de drenatge. Generalment es cataloguen seguint la classificació de Cognard en graus que van de I al V segons l'agressivitat clínica i el risc hemorràgic, sent major a major grau. Prenent la totalitat de graus, les FAVD tenen una taxa anual d'hemorragia del 4,5-19%, de simptomatología neurològica no hemorràgica del 7-11% i de mortalitat del 11-19%.

La presentació clínica es variable i depèn de la localització i les característiques hemodinàmiques de la fístula, podent presentar-se amb dèficit neurològic sever o amb símptomes més benignes, com cefalea o tinnitus. Quan la FAVd es localitza a la fossa posterior, pot imitar un tumor de tronc cerebral per RMN.

Donat que poden produir quasi qualsevol simptoma suposen un vertader repte diagnòstic. A diferents sèries s'ha comprobat que entre un 40-50% dels pacients son diagnosticats d'altres patologies abans d'arribar al diagnòstic definitiu. Per això el retràs diagnòstic es la norma, arribant a prolongar-se durant més d'un any en aproximàdament el 20% dels casos, la qual cosa condiciona que aproximádament un 40% dels pacients presentin secuèles al moment del diagnòstic definitiu.

Com passa en el cas que presentem, quan els símptomes no es produeixen per hemorràgia, és freqüent la presència de fluctuacions clíniques. Si bé no es coneix amb exactitud la fisiopatologia d'aquests canvis s'hipotetitza que la comunicació anormal des del sistema arterial al sistema venós dural condueix a un augment del retorn venós dels capil·lars, cosa que produeix congestió venosa i lesió per edema, compressió i hipòxia del teixit. Les condicions hemodinàmiques dels vasos poden canviar de forma sobtada per un augment agut de la tensió venosa a causa d'una sobrecàrrega sobtada de volum o pressió, cosa que pot dificultar el drenatge venós i causar una isquèmia transitòria, la qual cosa explica empitjoraments clínics autolimitats en, per exemple, maniobres de Valsalva o exercici físic. Una condició especial relacionada és l'empitjorament que es produeix en context de l'administració de corticoides que es pot explicar per l'augment de la tensió venosa donat l'efecte mineralocorticoide.

Actualment, el tractament endovascular és d'elecció aconseguint una taxa d'oclusió completa del 96%, amb una taxa mínima de recurrència (4%). En general, és un procediment segur, amb una freqüència de complicacions menor al 5%. Entre aquestes complicacions hi ha la paràlisi temporal de nervis cranials, la dissecció del vas, l'asistòlia temporal durant la injecció de DMSO o la lesió isquèmica. La lesió isquèmica pot produir-se, bé per condicions relacionades amb la pròpia tècnica i el material utilitzat o bé per canvis a les dinàmiques de flux. Malauradament, el pacient que ens ocupa ens brinda una imatge il·lustrativa de que de vegades els procediments segurs també presenten complicacions. El nostre pacient va ser embolitzat amb èxit, però després del procediment va presentar canvis clínics consistents en una parèsia del VI parell esquerre, hipoglòs dret i espinal dret, així com dèficit motor de l'extremitat superior dreta i atàxia d'extremitats esquerres que van ser explicats pel desenvolupament d'una lesió isquèmica a nivell de l'hemibulb i peduncle cerebel·los drets amb abundant edema perilesional (IMATGE 2).

Davant la presència d'una lesió de tronc amb un curs fluctuant, haurem d'incluir en el diagnòstic diferencial una FAVd amb l'objectiu de no allargar el diagnòstic, atès que un tractament oportú i precoç, és potencialment curable.

RESOLUCIÓ DEL CAS

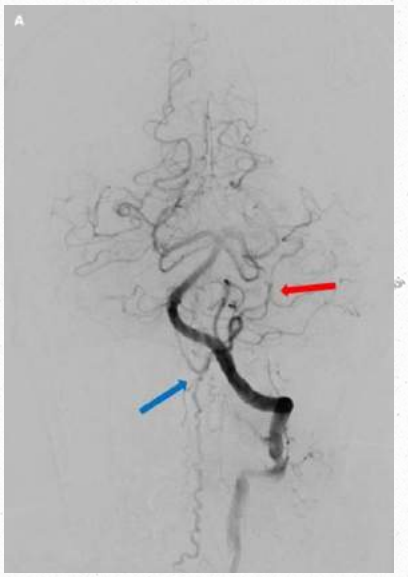

IMATGE 1: Imatge d'arteriografia en la que s'evidencia la presència de la FAVD amb aports de l'artèria cerebel·losa superior esquerra (fletxa vermella) i vena de drenatge dilatada (fletxa blava) que s'estén a regió perimedul·lar anterior.

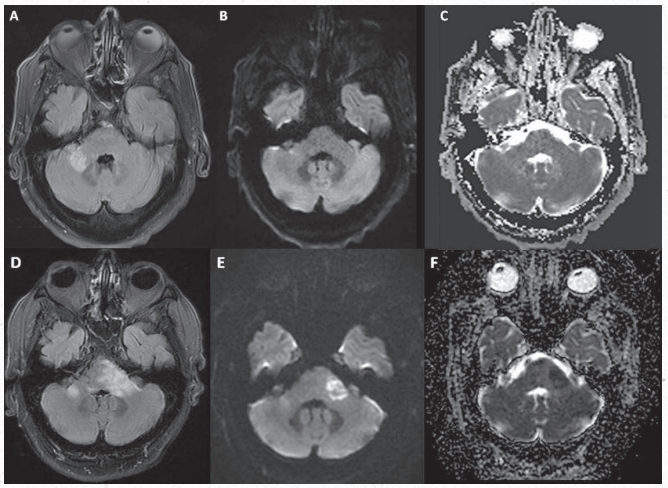

IMATGE 2: Imatges de RM cerebral en seqüències FLAIR (abans de l'arteriografia, A; després de l'arteriografia D), difusió (abans de l'arteriografia, B; després de l'arteriografia E) i ADC (abans de l'arteriografia, C; després de l'arteriografia F), en les que es visualitza, a més de la lessió a peduncle mig dret secundària a la fístula, la presència d'una lessió isquèmica aguda a nivell bulbar esquerra i peduncle cerebel·lós mig esquerra que restringeix en difusió.

BIBLIOGRAFIA

(1) Hou K, Li G, Qu L, Liu H, Xu K, Yu J. Intracranial dural arteriovenous fistulas with brainstem engorgement: an under-recognized entity in diagnosis and treatment. Front. Neurol. 2020; 11: 1-16.

(2) Miller T, Gandhi D. Intracranial dural arteriovenous fistulae. Stroke. 2015; 46 (7): 2017-25.

(3) Rain S, Udding J, Broere D. Acute Clinical Worsening after Steroid Administration in Cervical Myelitis May Reveal a Subdural Arteriovenous Fistula. Case Rep Neurol. 2016; 8 (3): 234-42.

(4) Mausa V, Dreschera F, Goertzb L et al. Endovascular Treatment of Intracranial Dural Arteriovenous Fistulas: A German Single-Center Experience. Cerebrovasc Dis Extra. 2020; 10: 84-93.

EL RACÓ LITERARI

Dr. Adrià Arboix
Hospital Universitari Sagrat Cor
Barcelona

En aquest número presentem un tast de poemes de tres prestigiosos artistes: Dolors Miquel, Tomàs Garcés i J.M. Boix i Selva.

DOLORS MIQUEL

(Lleida, 1960)

És una de les veus poètiques més rellevants i personals de la llengua catalana actual. La seva obra poètica li ha valgut diversos guardons, com el Premi Rosa Leveroni (1989), el Premi Ciutat de Barcelona de poesia (2005) i el premi Gabriel Ferrater (2006). el Premi Crítica Serra d'Or (2020) i el Premi Ausiàs March (2016) entre d'altres. Fa una poesia que fibla l'ànima. A vegades és polèmica, transgressora, divertida i irreverent però sempre se'ns mostra autèntica i molt personal i sobretot, bella i punyent.

MARE NOSTRA

Mare meva, que no ni sé on ets,
de qui només en tinc el nom...

Mare nostra que esteu en el zel
sigui santificat el vostre cony
l'epidural, la llevadora,
vingui a nosaltres el vostre crit
el vostre amor, la vostra força.
Faci's la vostra voluntat al nostre úter
sobre la terra.
El nostre dia de cada dia doneu-nos avui.
I no permeteu que els fills de puta
avortin l'amor, facin la guerra,
ans deslliureu-nos d'ells
pels segles dels segles,
Vagina.

Anem...

Dolors Miquel (1960)
Missa pagesa, 2006

L'AMOR

L'amor és la malaltia
més rara de tot lo món.
L'exmalalt que la tenia,
la busca per tot lo món

Dolors Miquel (1960)

PLANY DE LA MARE

Vai parir un imbècil, un ingenu.
Jo el vai fer a les meues entranyes.
El vai parir en un món d'escurçons,
en un món de rates empestades i pudents.
Si pogués me'l tornaria a ficar dins,
l'empenyaria com un tampó cap a les
entranyes,
com un farcit de carn cap a dins del
pollastre.
Vai parir-lo, sí, però:
He de veure patir així aquest innocent?
He de veure com és maltractat pels porcs?
He de sentir com li diuen boig, els necis?
He de topar amb la rialleta nauseabunda
dels anormals que el jutgen?
Aquest idiota que va amb el cor a la mà
en un món ple de feres
és el meu fill. Sí, el meu fill.
Ah, la dona estèril, la que mai ha parit,
la que mai ha vist sortir un monstruós àngel
de les seves carns i venes!
La que mai sentirà el dolor de veure l'altre
regnant i aixafant el fill de la humanitat!!!
Demano que Ella em comprengui. Ell és un
imbècil,
un ingenu, una bona persona, gairebé un
orat.
Jo sóc la seva mare, si algú en té la culpa...
Carn meva... quina revolta no m'has fet...

Dolors Miquel (1960)

TOMÀS GARCÉS

(Barcelona, 1901-1993)

A més de poeta tenia la llicenciatura en dret i va exercir d'advocat i va fer feina en el món editorial. També va fer de lector a la Universitat de Tolosa durant l'exili, va traduir diverses obres del francès i de l'italià i va preparar diverses antologies de poesia. El 1981 fou guardonat amb la Creu de Sant Jordi, el primer any que s'atorgava aquesta distinció de la Generalitat de Catalunya. Fa una poesia eminentment musical. JV Foix (1893-1987) deia que en la poesia del seu temps hi havia hagut dos grans "músics": Federico García Lorca (1898-1936) i Tomàs Garcés, el poeta de la sensibilitat brillant, de l'elegància i la delicadesa.

EL RACÓ LITERARI

EL RIU

Les rivières sont des chemins qui marchent
et qui portent où l'on veut aller.

BLAISE PASCAL

Entre joncs de melangia,
plenes de capvespre ombriu,
processó de cada dia,
passen les aigües del riu.

¿De quines fonts regalades
a la muntanya han brollat?
¿Quin delit les ha cansades
cenyint-les de soledat?

Soledat, oh roca dura
a l'ocell i al tamariu!
–L'ocell mor, la flor no dura-
diuen les aigües del riu.

I amb una angúnia que plora,
esclaves, lentes se'n van.
El riu és camí i alhora
s'afadiga caminant.

Com un pobrissó que vaga,
pidolaire de caliu,
prop del bosc que les amaga
passen les aigües del riu.

Vull oblidar l'amarguesa
que munta del seu afany.
I sota la posta encesa
seran el meu viarany.

Irà, lleugera, ma passa
sobre el canal fugitiu.
I en un cel de satalia
hi haurà l'ocell que no mor
i la flor que no es mustia
vora les aigües del riu.

Tomàs Garcés (1901-1993)

CANT DEL PESCADOR

Quan jo tenia quatre anys
mon pare em duia a la barca.
Sortíem en fer-se fosc,
tornàvem a lluna clara.
Els peixos, enlluernats,
venien a la rotllana:
la llíssera i el serrà,
la tintorella i l'orada.

Els havíem somniat
i com un somni passaven.

La mar semblava un mirall,
la barca s'hi emmirallava.
En l'aigua, d'un verd lluent,
s'acostaven, s'allunyaven
el gòbit esmunyedís,
l'escòrpora roja i grassa.
Els dofins, a capgirells,
mossegaven l'armellada.
Pesquera de la dissort
vora l'ombra de les cales!
Ramats de peixos manyacs
en el meu somni passaven.

Tomàs Garcés (1901-1993)

LA CASA DEL PIRATA

A la casa del pirata
les cortines són de sac.
Damunt de la calaixera
brillen nacres i corall.
Hi ha velers dintre botelles
i botelles sense tap.
(El pirata, vell pirata,
s'ha adormit a Portlligat
i li freguen el mostatxo
quatre pàmpols de moscat).

A la casa del pirata
tres donzelles van entrant.
L'una té la cella fina,
l'altra riu per sota el nas,
i a la pols de les finestres
l'altra veu autoretrats.
Els graons de llosa vella
s'enriolen del seu pas
i tremolen, fulla prima,
els cairons envernissats.

És la casa del pirata
un navili abandonat.
Si l'aborden les donzelles
l'estelada brilla i cau.
Ara aixequen les cortines
i els armaris van furgant.
Obren portes, dringuen vidres
i no troben cap punyal.
De gentils enraonies
s'inflen, veles, els envans.
(Mentrestant, el vell pirata
va dormint a Portlligat,
sota els pàmpols, panxa enlaire
i amb els ulls esbatanats).

Pels graons de llosa vella,
tres minyones van baixant.
A la casa pengen somnis
i rialles de cristall.
Forasteres, a palpentes,
obren pany i forrellat.
La claror del dia arriba,
per la porta, a devessalls,
i les flors de l'alba cauen
damunt l'aigua de la mar.

Tomàs Garcés (1901-1993)

EL RACÓ LITERARI

J.M. BOIX I SELVA

(Barcelona, 1914 - Girona, 1996)

Escriptor que estudià Dret i Filosofia i Lletres. La seva imponent obra en vers "el Paradís Perdut", traducció del Paradis Lost de John Milton amb més de 10.000 hendecasíl·labs ha esdevingut una traducció canònica. La seva obra literària s'emmarca en la Generació de la República o Generació del 36.

NO SEMPRE A CASA NOSTRA
SEREM ESCLAUS. UN DIA
TINDREM ENCÈS EL ROSTRE
PEL TRIOMF MERESCUT
SI AMB TENAÇ CORATGIA
LLUITEM PER LA DRETURA.
SOM UN PAÍS VENÇUT
NO PAS DESFET. AUGURA
L'ÀNSIA DE LLIBERTAT,
AMB L'ESPERANÇA IL·LESA,
REDREÇAMENTS. NO ABAT
L'ESPÚRIA FORTALESA
DELS OPRESSORS EL NOBLE
DETERMINI QUE HEM PRES:
SALVAR-NOS COM A POBLE,
CONSERVAR EL PATRIMONI
QUE, PELS SEGLES TRAMÉS,
DÓNA ARREU TESTIMONI
QUE SOM FILLS D'UNA TERRA
DE MIL·LENÀRIA HISTÒRIA,
LLENGUA, LLEIS I COSTUMS.
L'AMOR ENS HI AFERRA.
POT MÉS QUE LA VICTÒRIA
TEMPORAL I QUE ELS FUMS
IL·LUSORIS, INICS
PER LA FÚRIA OPRESSIVA
QUE ENCEGA ELS ENEMICS,
IROSA EXPECTATIVA.

TU, DEU DE L'ESPERANÇA,
RADIOSA I AUGUSTA,
NO DEIXIS DE FLUIR,
TU QUE ENS DÓNES FERMANÇA
DE RETROBAR LA JUSTA
PAU D'UN COMÚ DESTÍ

J.M. Boix i Selva (1914-1996)
("Del Poble en la Derrota "del llibre Presoner de Boira, 1978)

HISTÒRIES DE LA HISTÒRIA DE LA NEUROLOGIA CATALANA

Dr. Oriol de Fàbregues
Neuròleg
Hospital Universitari Vall d'Hebron
Barcelona

Primera representació artística catalana d'experiència fora del cos i d'autoscòpia

Durant una experiència fora del cos - out of body experience (OBE)-, l'experimentant sembla estar despert i veure el seu cos i el món des d'una ubicació fora del cos físic. Una experiència molt relacionada és l'autoscòpia -autoscopy (AS)-, que es caracteritza per l'experiència de veure el propi cos en un espai extrapersonal. L'experiència fora del cos es defineix per la presència de tres característiques fenomenològiques: la desencarnació (ubicació del jo fora del propi cos), la impressió de veure el món des d'una perspectiva visuoespacial llunyana i elevada (perspectiva egocèntrica extracorpòria) i la impressió de veure el propi cos (o autoscòpia) des d'aquesta perspectiva elevada[1].

L'autoscòpia és l'experiència en què l'individu, mentre creu estar despert, veu el seu propi cos des d'una perspectiva fora del cos. És doncs la percepció visual d'un mateix o d'una part del cos a l'espai visual extern. Tot i que aquesta és la definició convencional, els fenòmens autoscòpics no han de ser sempre visuals ni han de ser percebuts davant de l'espectador.

El terme autoscòpia, des de la primera descripció mèdica, el 1844 per Wigan, s'ha emprat per descriure diversos fenòmens de diverses etiologies i mecanismes.

Brugger va ser un dels primers autors a estudiar els fenòmens autoscòpics[2]. Els considerà percepcions il·lusòries del propi cos que poden afectar totes les parts del cos i condueixen a anomalies conspicues tant en l'encarnació com en la propietat del cos. Va proposar un esquema de classificació basat en criteris fenomenològics. Juntament amb exemples de casos il·lustratius, va exposar les característiques principals de sis tipus de fenòmens autoscòpics: la sensació de presència, l'heautoscòpia negativa, l'heautoscòpia interna, l'al·lucinació autoscòpica, l'experiència extracorpòria i l'autoscòpia també definida com a heautoscòpica.

Aquests fenòmens s'han descrit en subjectes normals, en trastorns psiquiàtrics i en trastorns orgànics neurològics com la migranya, la narcolèpsia, l'epilèpsia, les intoxicacions i fàrmacs (ketamina), les sinucleïnopaties, les síncopes i en experiències properes a la mort, amb consciència interna conservada amb aparent desconnexió del món exterior[3].

Malgrat l'interès clínic i molts estudis de casos, els estudis neurològics sistemàtics de l'experiència fora del cos i de l'autoscòpia són rars i, fins ara, no existeix cap teoria neurocientífica comprovable, ni es comprèn completament el mecanisme central d'aquests fenòmens. La hipòtesi més acceptada és d'una fallida en la integració de la informació propioceptiva, tàctil i visual respecte al propi cos (desintegració en l'espai personal) i amb una disfunció vestibular que condueix a una desintegració addicional entre l'espai personal (vestibular) i l'extrapersonal (espai visual), per dany o disfunció paroxística cerebral localitzats a la unió temporo-parietal, donant lloc a una ruptura de la unitat espacial entre jo i el cos[1].

La primera descripció, artística, catalana d'aquest fenomen neurològic, la trobem al frontal d'altar de Sant Martí de Puigbó, que es conserva al Museu episcopal del Vic, i fou seleccionat i exposat en l'Exposició Millenum (Catalunya 1000 anys), el 1989[4]. L'artista que capta l'atenció de l'espectador amb un cromatisme brillant, amb l'ús del vermell, el verd i el groc, hi representa, en el costat dret del frontal la mort de sant Martí de Tours. En el compartiment superior hi representa el procés de mort del sant, proper i previ a la mateixa mort, com una experiència fora del cos i una clara autoscòpia [figura 1]. Al compartiment inferior hi representa la pròpia mort definitiva de Martí de Tours [figura 2]. En la representació de l'autoscòpia l'artista hi escull el vermell. Em plau remarcar que en un cas clínic atès per l'autor d'aquesta secció, que es tracta d'una dona de 64 anys que presentà una experiència propera a la mort, amb una experiència fora del cos i autoscòpia en el context d'una hemorràgia subaracnoidea per ruptura anuerismàtica, la pacient relata la seva experiència en color vermell.

L'artista del frontal de Sant Martí de Puigbó, primer representador català del fenomen d'autoscòpia, té un potent caràcter expressiu, la seva particular ornamentació i cal·ligrafia de les inscripcions, el desmarquen de la influència dels il·luminadors de manuscrits. El seu arcaisme formal havia fet atribuir l'obra al segle XI, però la

narració hagiogràfica i els paral·lelismes amb altres peces permeten situar-lo a la segona meitat del XII. Per alguns detalls estilístics i decoratius pot veure's una relació amb l'anomenat taller de Ripoll, això no obstant, tampoc es pot descartar la possibilitat de relacionar-lo amb el taller de Vic, nascut sota la influència de l'escriptori catedralici.



FIGURA 1: Representació d'experiència fora del cos i autoscòpia. Frontal d'altar de Sant Martí de Tours. Pintura al tremp sobre fusta 96 cm x 122 cm x 6 cm. Provinent de l'església de Sant Martí de Puigbò (Ripollès). Museu Episcopal de Vic.



FIGURA 2: Representació d'experiència propera a la mort (superior), amb autoscòpia, i representació de la mort (inferior).

BIBLIOGRAFIA

(1) Blanke O, Landis T, Spinelli L, Seeck M: Out-of-body experience and autoscopy of neurological origin. Brain 2004, 127(2):243-58.

(2) Brugger P, Regard M: Illusory Reduplication of One's Own Body: Phenomenology and Classification of Autoscopic Phenomena. Cogn Neuropsy 1997, 2:19-38.

(3) Anzellotti F, Onofrj V, Maruotti V, Ricciardi L, Franciotti R, Bonanni L, Thomas A, Onofrj M. Autoscopic phenomena: case report and review of literature. Behav Brain Funct. 2011, 7:2. http://www.behavioralandbrainfunctions.com/content/7/1/2.

(4) Millenum. Història i Art de l'Església Catalana. Mil.lenari de Catalunya. Primera edició 1989, Generalitat de Catalunya DL: B-23.505/89. pag 152.

EL CATALÀ NEUROLÒGIC ÉS FÀCIL

Sra. M. Antònia Julià Berruezo
Àrea de Projectes Terminològics
Centre de Terminologia TERMCAT
Barcelona

Coneixeu els termes de la COVID-19 en llengua catalana?

A primer de març de 2020 el TERMCAT va publicar en línia la **primera versió** del ***Diccionari de la COVID-19***, que aplegava en aquell moment 40 entrades. Va ser una iniciativa per a atendre els dubtes sobre la terminologia relacionada amb la pandèmia que arribava amb l'actualitat informativa. En aquell primer recull hi havia els termes *aïllament, antiviral, confinament, COVID-19, epidèmia, pandèmia, PCR, quarantena, SARS-CoV-2 i zoonosi*, per exemple.

Des d'aleshores, el diccionari en línia s'ha anat ampliant per a completar els termes de l'univers conceptual de la pandèmia de COVID-19 i les seves repercussions, a mesura que hem tingut més coneixement de la malaltia i del coronavirus que la causa. Com a complement del diccionari, es va crear el relat visual ***Terminologia de la COVID-19: apunts i comentaris*** i el conjunt d'infografies interactives ***COVID-19: termes clau***. Amb la vista posada en l'evolució de la pandèmia, l'actualització permanent de les dades continuarà mentre sigui necessari.

La versió més recent del *Diccionari de la COVID-19* és consultable també com a **publicació electrònica**, amb un títol ben il·lustratiu: *Diccionari multilingüe de la COVID-19: cinc-cents termes per a entendre la pandèmia*, i pròximament se'n presentarà una versió en paper. Aquesta obra ha estat editada per la Fundació Dr. Antoni Esteve i el TERMCAT amb el suport del Departament de Salut de la Generalitat de Catalunya, i la col·laboració de la Societat del Diccionari Enciclopèdic de Medicina (SocDEMCAT) i d'un extens equip d'especialistes.

La selecció de 500 termes recollits és el resultat del treball terminològic efectuat per un equip multidisciplinari i, també, de l'impacte de l'actualitat pandèmica. Així, el diccionari combina el caràcter especialitzat i la voluntat divulgativa. Cada entrada inclou una o més denominacions catalanes; equivalents en occità (variant aranesa), castellà, francès, gallec, portuguès (variants de Portugal i del Brasil), anglès, neerlandès, basc i àrab; si escau, s'ofereixen també equivalents en nomenclatures científiques (nom científic, símbol o número CAS); una definició, i, sovint, notes explicatives que proporcionen més informació sobre el terme. Per exemple, l'entrada ***COVID-19*** presenta una nota amb les recomanacions actuals sobre la grafia i el gènere de les formes possibles (*COVID-19, covid o covid-19*), o les entrades ***variant d'interès*** i ***variant preocupant*** mostren sengles notes amb informació sobre la nomenclatura recomanada per l'OMS per a les variants del SARS-CoV-2.

El conjunt de termes està classificat en vuit àrees temàtiques: conceptes generals (*estudi de fase I, immunitat o limfòcit T*), epidemiologia (*contacte estret, grup bombolla o rastreig de contactes*), etiopatogènia (*aerosol, proteïna S o variant vírica*), diagnòstic (*bastonet, cribratge o test d'antígens*), clínica (*dispnea, seqüela o trombosi*), prevenció (*EPI, màscara o vacuna d'RNA missatger*), tractament (*monitoratge, rehabilitació respiratòria o UCI*), principis actius (*camrelizumab, molnupiravir o vidofludimús*) i entorn social (*infodèmia, medicalitzar o teletreball*).

En l'àrea de clínica, concretament, es documenten diversos termes relacionats amb el camp de la neurologia: *agèusia, anòsmia, cefalàlgia, cefalea, esgotament mental, falta de concentració, hipogèusia, hipòsmia o mareig*.

Si hi trobeu a faltar algun terme rellevant o voleu fer-nos arribar alguna observació, podeu enviar-nos un missatge a informacio@termcat.cat.

NEURO ART

Tens algun hobby o passió a part de la Neurologia? Envia'ns-ho a scn@suportserveis.com!

DRA. SILVIA SUSÍN
Neuròloga, Hospital del Mar (Barcelona)

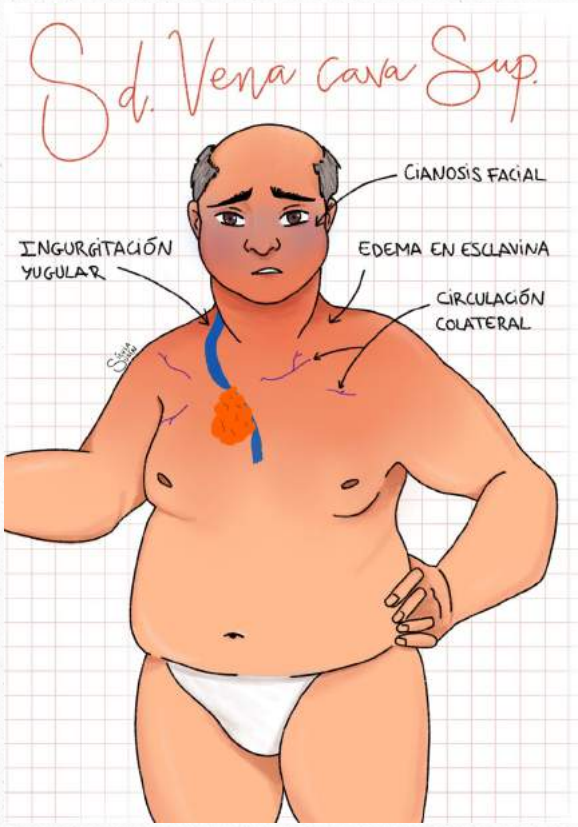

NEURO ART

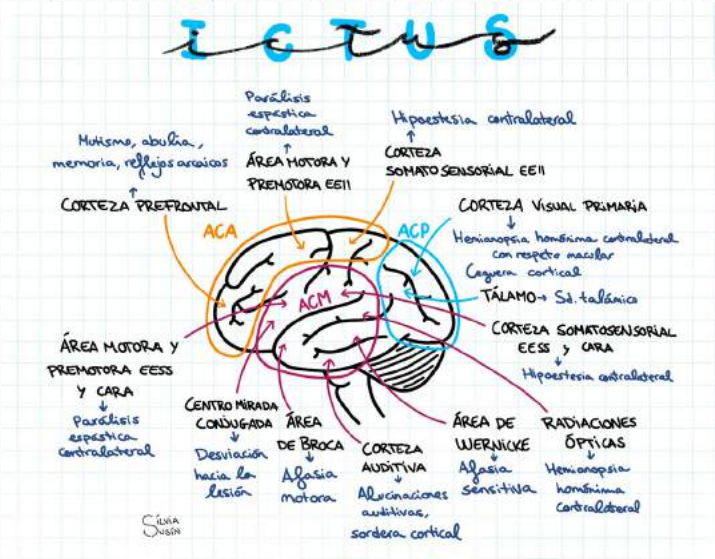

DRA. ISABEL ESTRAGUÉS
Neuròloga, Hospital del Mar (Barcelona)



NEURO ART

REPTE EN IMATGE CLÍNICA

Presentació del cas

Dra. Lidia Bojtos
Resident de Neurologia
Hospital del Mar
Barcelona

Dra. Irene Navalpotro Gómez
Adjunta Servei de Neurologia
Hospital del Mar
Barcelona

Dra. Aida Fernández Lebrero
Adjunta Servei de Neurologia
Hospital del Mar
Barcelona

Dona de 53 anys amb antecedents de discapacitat intel·lectual lleu, trastorn psicòtic en tractament i consum de tòxics al passat. Com a antecedents mèdics, destaquen hipertensió arterial mal controlada, dislipèmia, obesitat i malaltia renal crònica.

La pacient és portada a urgències per símptomes d'un mes d'evolució consistents en desorientació, bradipsíquia, episodis de desconnexió del medi, caigudes de repetició i aparició d'incontinència urinària.

A l'exploració s'objectiven xifres de tensió arterial elevades, fluctuacions al nivell d'atenció, augment de latència en les respostes i desorientació espaciotemporal, sense cap altra focalitat neurològica. No presenta febre ni signes meningis. Es fan analítica urgent, sediment d'orina, radiografia de tòrax i TC cranial sense troballes rellevants. Se sol·licita RMN cranial per completar estudi, les imatges del qual es mostren (Figura 1a). Es realitza una punció lumbar on s'objectiven una pressió d'obertura normal i uns paràmetres citobioquímics dins de la normalitat excepte una lleu hiperproteïnorràquia. S'inclouen citologia de LCR, citometria de flux, ADA, ECA, BOC, cultiu i PCR de virus, *Listeria* i micobacteris. S'instaura tractament dirigit al diagnòstic de sospita i, passats 6 dies es repeteix la RMN cranial (Figura 1b).

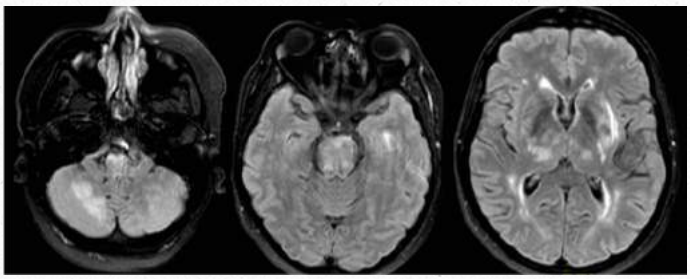

FIGURA 1a: En protuberància i en regió bulbar anterior s'identifica hipersenyal T2/FLAIR amb lleu tumefacció associada. En menor grau hi ha hipersenyal FLAIR de peduncles cerebel·losos mitjans i mesencèfal. En terç inferior d'hemisferi cerebel·lós dret s'identifica hipersenyal FLAIR de predomini subcortical. Mínima alteració de senyal d'hemisferi cerebel·lós esquerre.

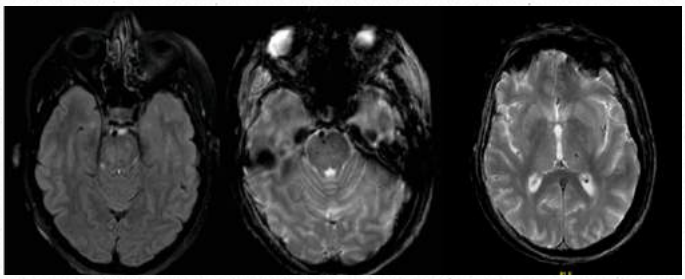

FIGURA 1b: Significativa disminució de les lesions amb hipersenyal FLAIR a regió subcortical, periventricular, tàlems i protuberància bilateral. Pràctica resolució de la tumefacció en protuberància i de l'alteració de senyal bulbar anterior i en hemisferis cerebel·losos. Aparició de focus de microsangrat en tàlem esquerre, protuberància i hemisferi cerebel·lós dret.

Societat Catalana de Neurologia

FUNDACIÓ SCN

C. Calvet, 30 - 08021 Barcelona
Telèfon: 93 201 75 71 | scn@suportserveis.com
www.scneurologia.cat | @SCatalanaNeuro